

Apuntes de...

Traumatología

**J. Rollón, J. Cairó,
J. Font.**

Comité actual de lectura de Displasia de Cadera de AVEPA. Miembros del Comité Científico del GEVO

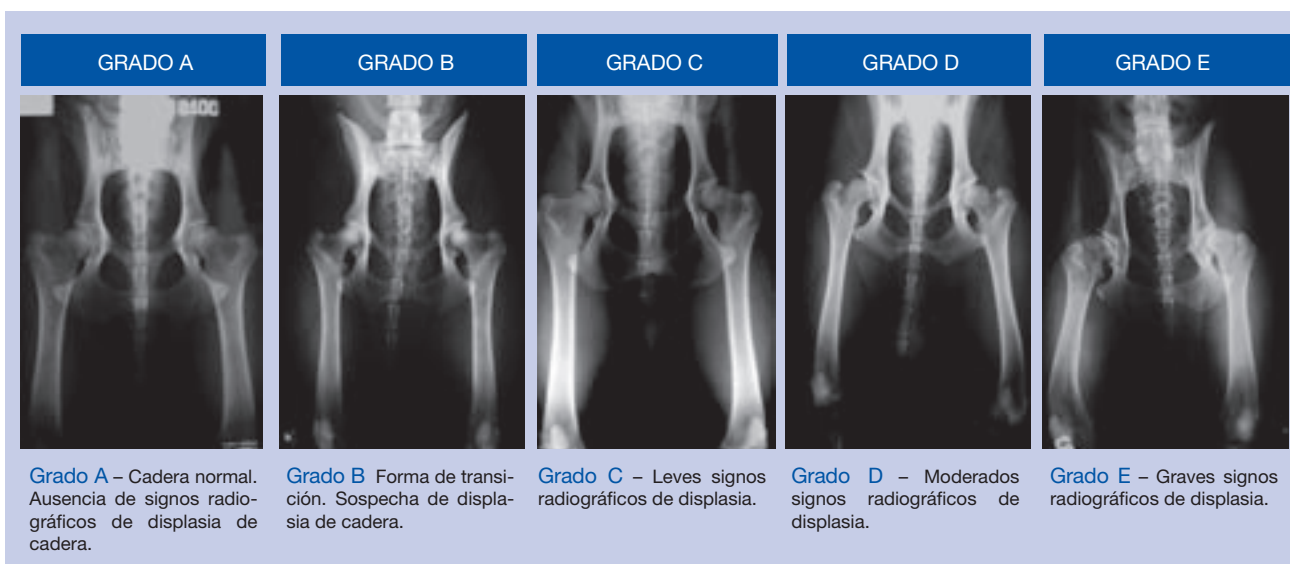
Radiografía oficial de displasia de cadera

La selección de reproductores “libres de displasia” es una de las armas de que disponemos en la actualidad para reducir la incidencia de la DC. Debido a esto, criadores y Clubes comprometidos demandan cada vez más que se valoren oficialmente a sus reproductores, para utilizarlos o no, con estos fines.

La radiografía ventro-dorsal estándar, de buena calidad, con el animal bien posicionado y correctamente identificada, permitirá al comité de lectura de AVEPA (formado por tres miembros del Comité Científico del GEVO) la catalogación del animal dentro de los distintos grados de Displasia de Cadera (A, B, C, D o E) definidos por la Comisión de Displasia de la Federación Cinológica Internacional.

Las radiografías son valoradas con arreglo a tres criterios:

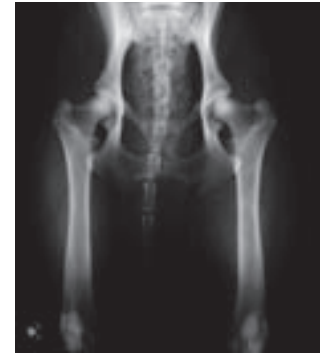- a/ Forma y profundidad del acetábulo.
- b/ Forma y posición de la cabeza del fémur.
- c/ Alteraciones osteoarticulares secundarias.



La edad para el diagnóstico radiológico definitivo dependerá de la raza. Es necesario que el perro haya terminado el crecimiento óseo. En general, la edad mínima es de 1 año, pero en las razas de gran tamaño es de 18 meses.

1. Requisitos de calidad:

- Radiografía bien contrastada.
- Correctamente revelada.
- Que defina claramente:
 - apófisis espinosas de las últimas vértebras lumbares.
 - contorno de cabeza y cuello femoral.
 - Borde acetabular dorsal.
 - Margen acetabular craneolateral.
 - Contorno de las rótulas.
 - Identificando cada uno de los miembros, el derecho y el izquierdo.

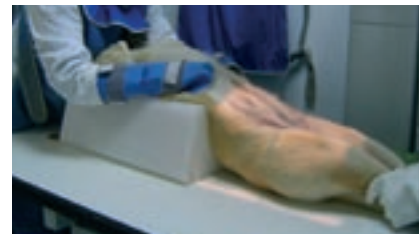

2. Requisitos de posicionamiento:

Para lograr el posicionamiento adecuado, evitando riesgos para el animal o los técnicos, es necesario someter al animal a una SEDACIÓN PROFUNDA o ANESTESIA GENERAL DE CORTA DURACIÓN, lo que además permite alcanzar la relajación muscular adecuada y valorar con más exactitud la laxitud articular. Existen muchos protocolos igualmente válidos, un ejemplo de ellos sería:

- Medetomidina 0,01 mgr/kg + Cloruro Mórfico 1% 0,2 mgr/kg, en la misma jeringa y aplicado vía IM. Esperar media hora y realizar la radiografía.
- Si con esta sedación no se consigue realizar la radiografía puede utilizarse Propofol 4 mgrs/kg inyectando vía IV de tercio en tercio del volumen cargado hasta conseguirlo.
- Otros protocolos utilizan Ketamina y Diazepam con buenos resultados.

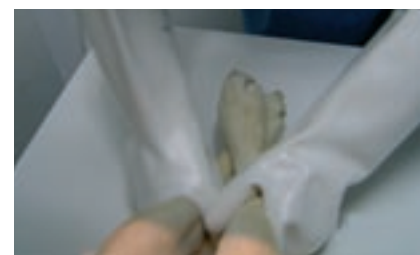Decúbito supino y perfectamente simétrico, para lo cual es útil ayudarse de posicionadores adecuados al tamaño del perro. La retícula del haz de rayos se centrará sobre las caderas, tomando como referencia los trocánteres mayores.



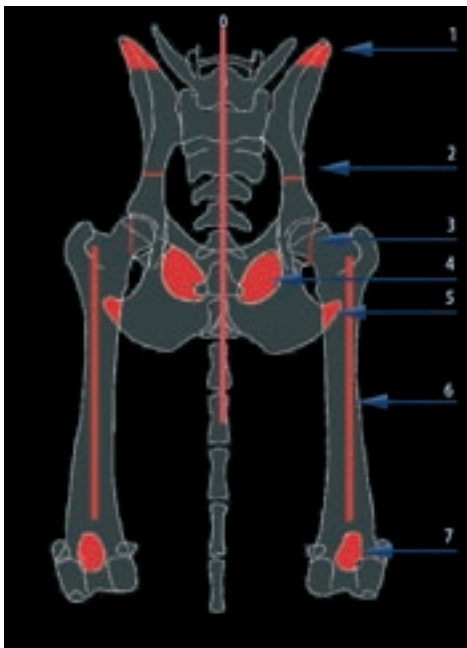Miembros posteriores extendidos y rotados internamente, para conseguir fémures paralelos y rótulas centradas.



En perros de gran musculatura y/o miembros cortos (Boxers, Rottweilers, Sttafords, Bulldogs, etc), esta rotación llegará a requerir el cruce de los pies para lograr fémures paralelos. Otra opción es rotar las extremidades en flexión y estirarlas posteriormente.



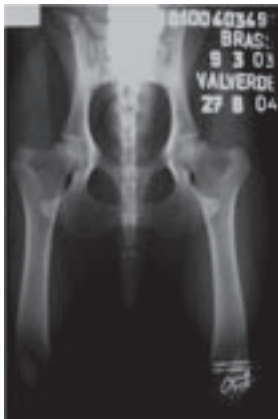Las condiciones que debe reunir una radiografía para poder ser valorada son:



- 0.- Apófisis espinosas de L7 y sacro centradas en las vértebras y alineadas con la sínfisis púbica.
- 1.- Bordes simétricos de las alas del ilion.
- 2.- Anchura similar en el cuerpo del ilion.
- 3.- Borde acetabular dorsal evidente.
- 4.- Agujeros obturadores simétricos.
- 5.- Superposición simétrica del borde lateral isquiático con los fémures.
- 6.- Fémures paralelos.
- 7.- Rótulas centradas en la tróclea femoral.

3. Requisitos de identificación:

Toda radiografía a valorar, deberá ser identificada, en el momento del disparo, mediante letras o cintas de plomo acopladas al chasis, si se trata de radiografía convencional; o mediante grabación en el formato digital, que obligatoriamente será en formato DICOM (Digital Imaging and Communication in Medicine) ya que agrupa toda la información dentro del conjunto de datos.



Datos obligatorios de identificación:

- Nombre del animal.
- Fecha de nacimiento.
- Fecha de la radiografía.
- Apellido del propietario.
- Tatuaje o nº microchip.
- Nº LOE (si existe).
- Firma o identificación del Veterinario.

Una vez realizada la radiografía se remitirá a AVEPA, bien en formato convencional o en CD O DVD, correctamente protegida y acompañada de un documento de certificación que deberá estar firmado por el Veterinario y el Propietario, y en el que se autoriza a que la radiografía quede depositada en la Secretaría de AVEPA y no sea devuelta. Dicho documento está disponible en la página Web de AVEPA www.avepa.org/displas/hoja.htm Es importante recordar que si el veterinario facilita su dirección de correo electrónico, AVEPA le adelantará por e-mail el grado de displasia diagnosticado por el comité de lectura.

Es importante detallar la dirección de e-mail del veterinario para adelantar vía correo electrónico el grado de displasia diagnosticado