

## CASO 4

# **Fractura conminuta humeral distal e intercondilar**

**Jordi Franch.**

**Profesor Titular. Depto Medicina y Cirugía Animal.**

**Facultad de Veterinaria de Barcelona**

**[jordi.franch@uab.es](mailto:jordi.franch@uab.es)**

## CASO CLÍNICO:

**Reseña e historia:** Gato macho. 1 año. 2,8 kg. Presentación con cojera aguda EAI sin apoyo por atropello.

**Exploración:** Cojera 5/5 EAI. Inflamación, dolor y crepitación región del codo. Sin afectación sensibilidad distal de la extremidad. La exploración radiográfica de la región mostró fractura humeral distal conminuta con afectación intercondilar (Fig. 1)

**Tratamiento:** Se procede al tratamiento quirúrgico mediante tie-in modificado con barra adicional a modo de arco mediolateral. Inicialmente se reduce la fractura intercondilar con una aguja de rosca central (perfil positivo) de 2mm a modo de tornillo intercondilar. Se aplica otra aguja supracondilar para estabilizar el fragmento distal. La zona de conminución se alinea con un clavo intramedular (3mm) y se reduce mediante un tornillo interfragmentario (2.0mm) y dos cerclajes de asa. Antes de cerrar el campo quirúrgico se aplica esponja de BMP-2 en la zona de conminución. A continuación se coloca una aguja en el segmento proximal y se dobla la aguja intramedular exteriorizada a nivel del tubérculo mayor del húmero para utilizarla como barra conectora. Finalmente se aplica una barra conectora adicional de 3mm a modo de arco mediolateral (Fig. 2) .

## EVOLUCION:

A las dos semanas de la intervención el animal recuperó un apoyo casi normal (1/5) de la extremidad intervenida. A las 4 semanas el animal apoyaba con normalidad y radiográficamente se observaba callo de fractura (Fig. 3). En el control radiográfico de 2,5 meses se observó una completa formación de callo de fractura que permitió la retirada del tie-in. A los 4 meses tras la cirugía se realizó una radiografía observándose ya una remodelación del callo de fractura (Fig. 4). El apoyo del animal seguía siendo excelente.

## COMENTARIOS:

A pesar de no tratarse de un método de rigurosa actualidad, el tie-in sigue siendo un método eficaz para tratar fracturas de fémur y húmero en gatos y perros pequeños. En este caso, cabe destacar la evidente estimulación de la consolidación de la fractura por acción de la BMP-2

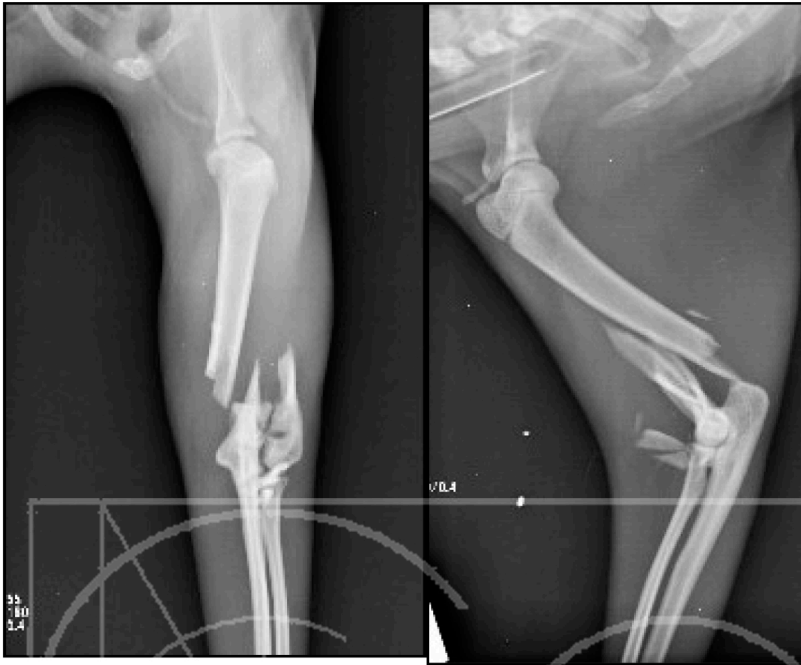

Fig. 1. EPI R-x Pre-op.

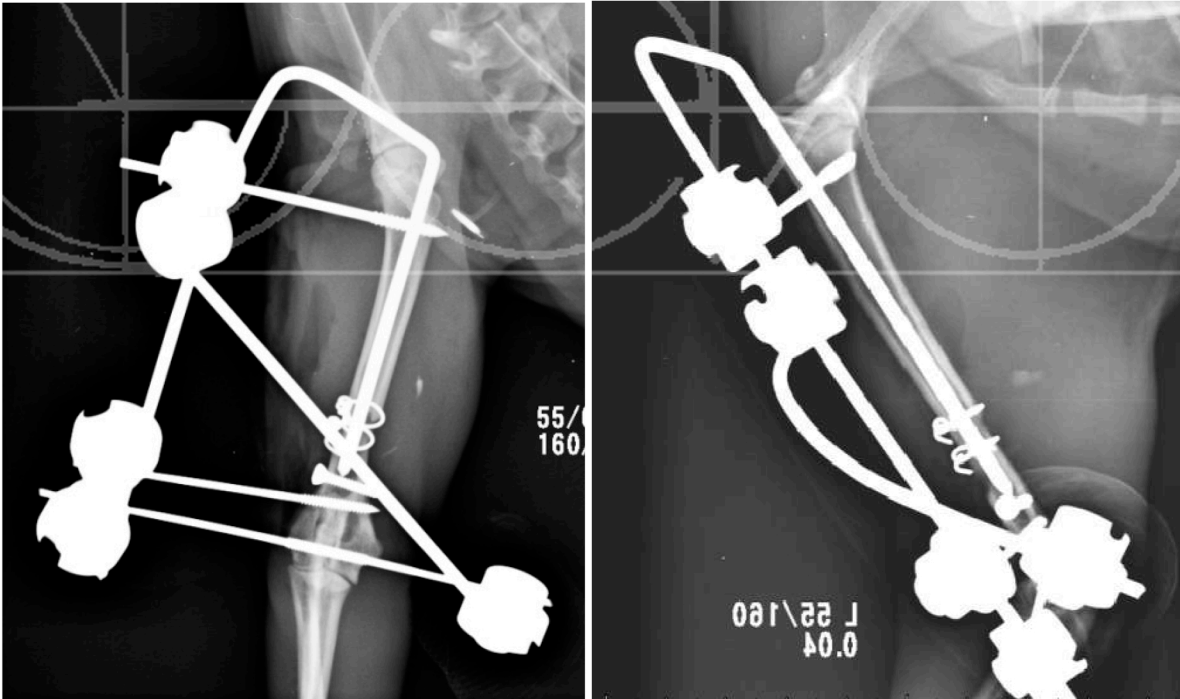
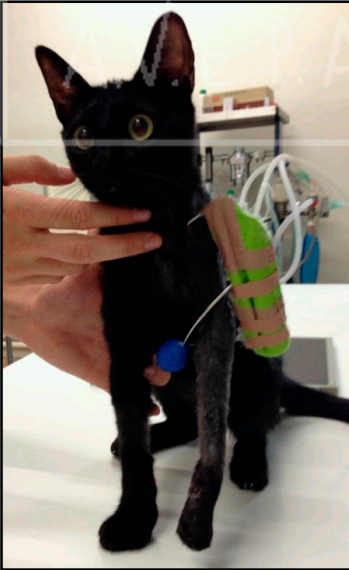


Fig. 2. EPI R-x Post-op.



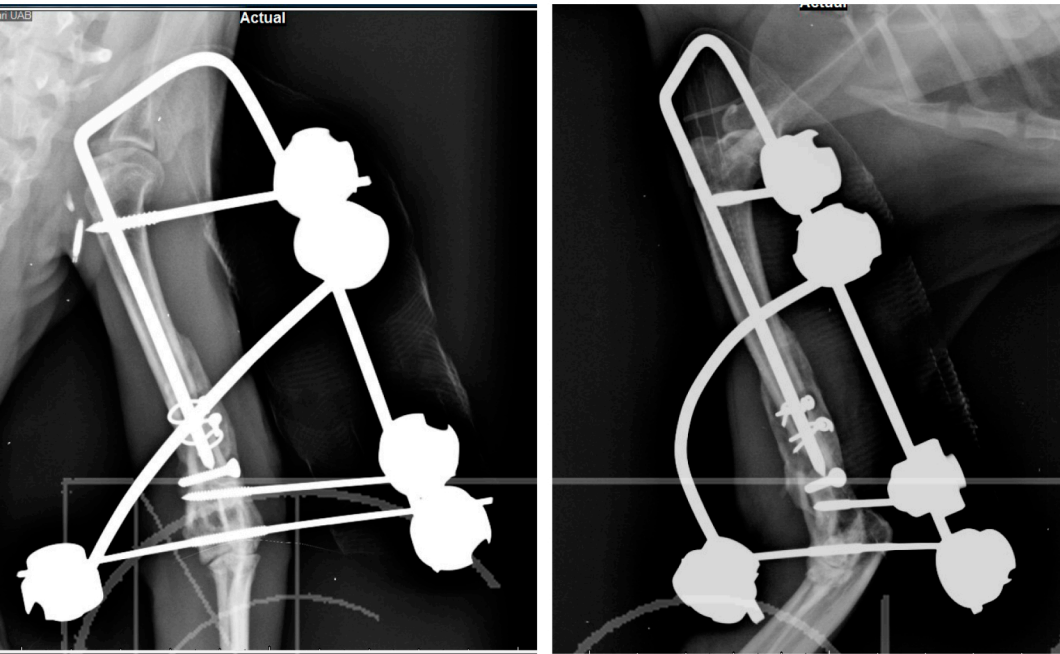


Fig. 3. EPI R-xs Post-op 1m.

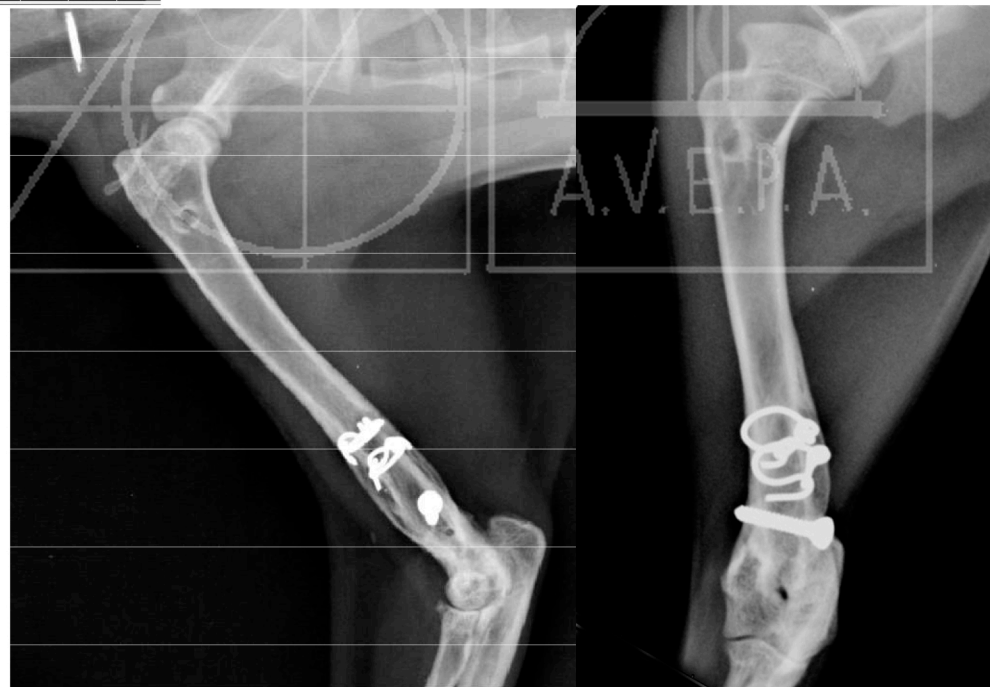

Fig. 4. EPI R-xs Post-op 4m.