

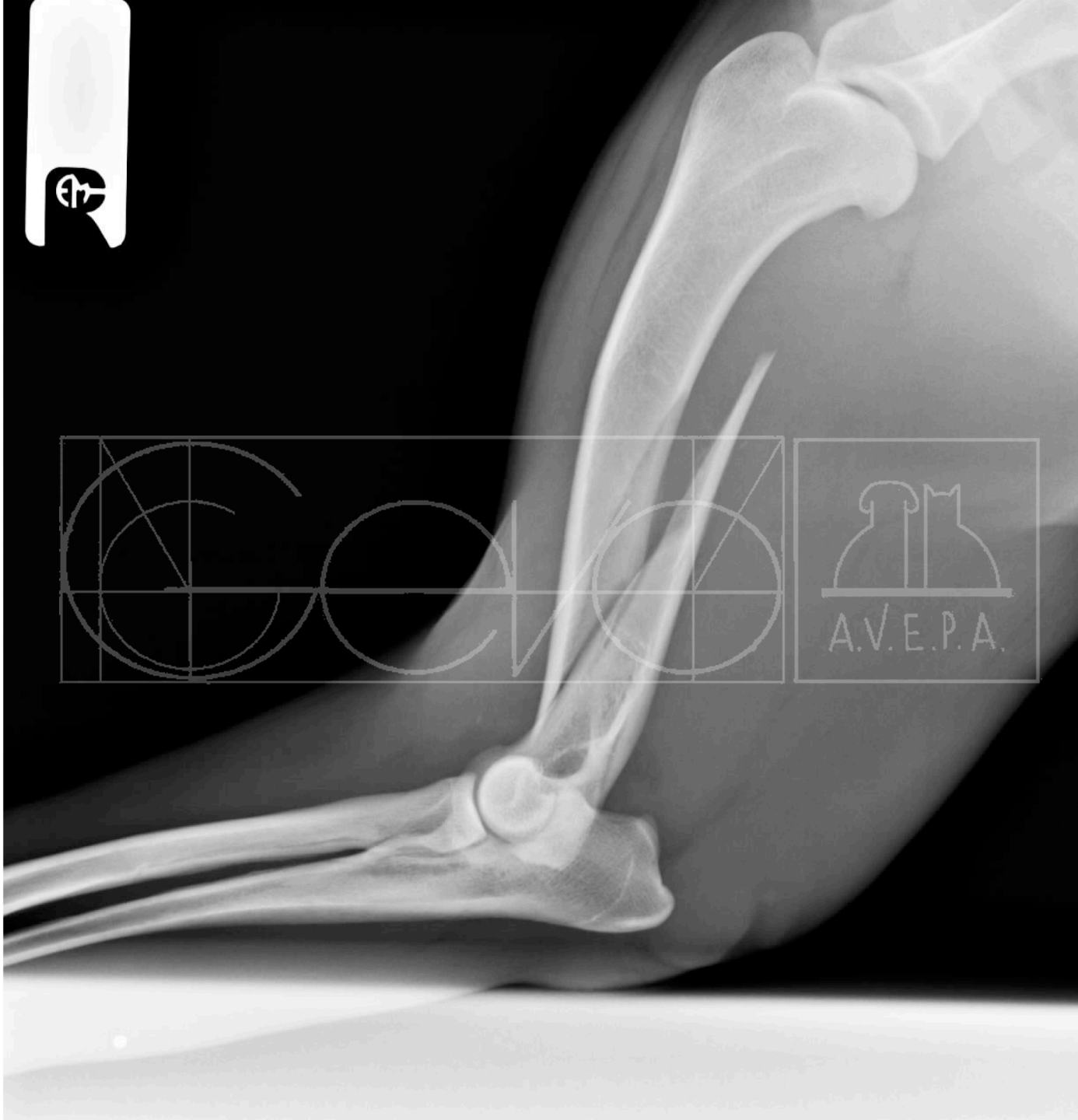Caso 2

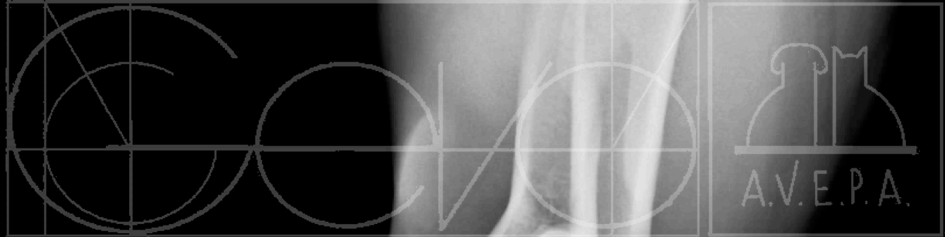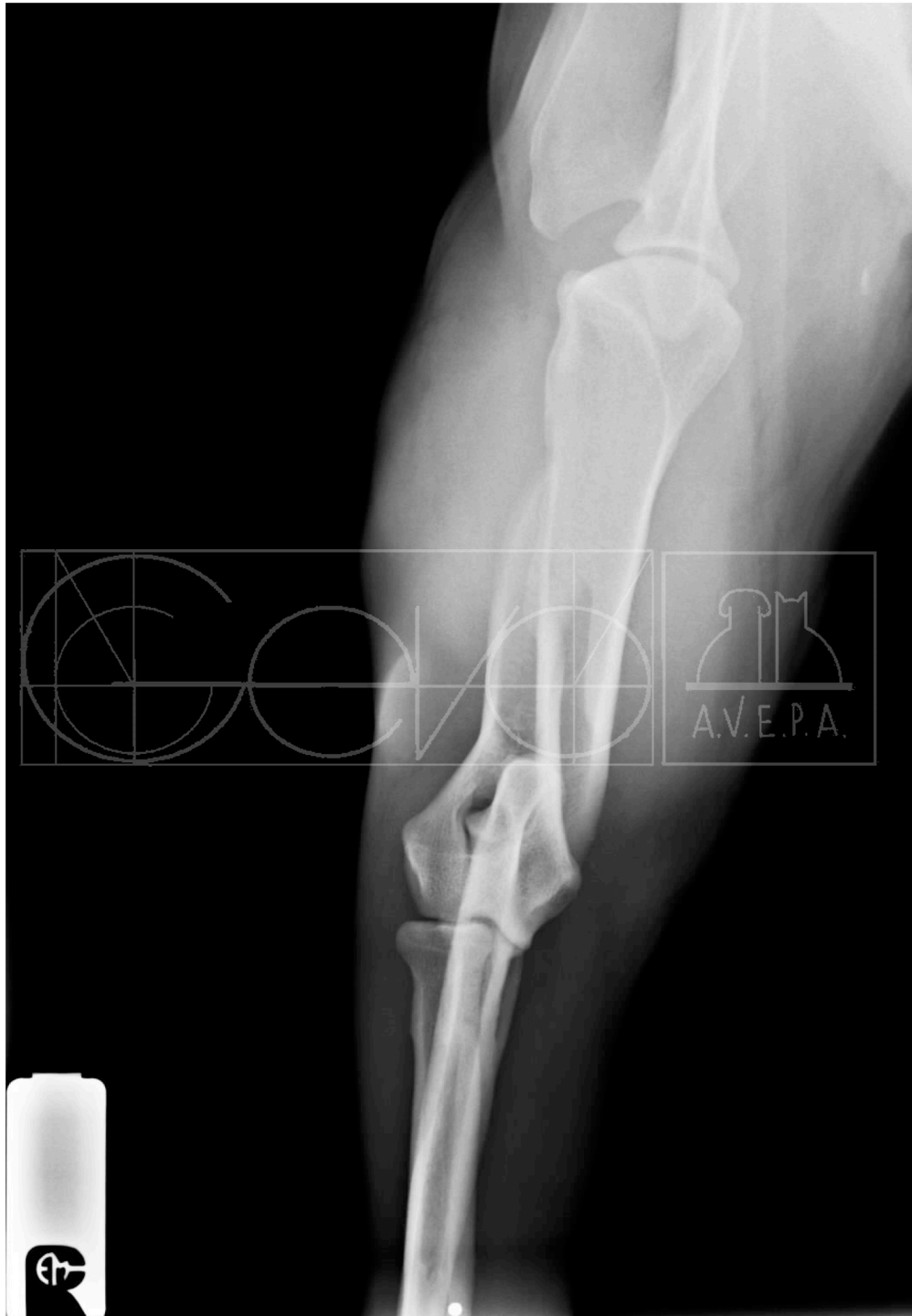Fractura muy oblicua de humero

David Heredero López

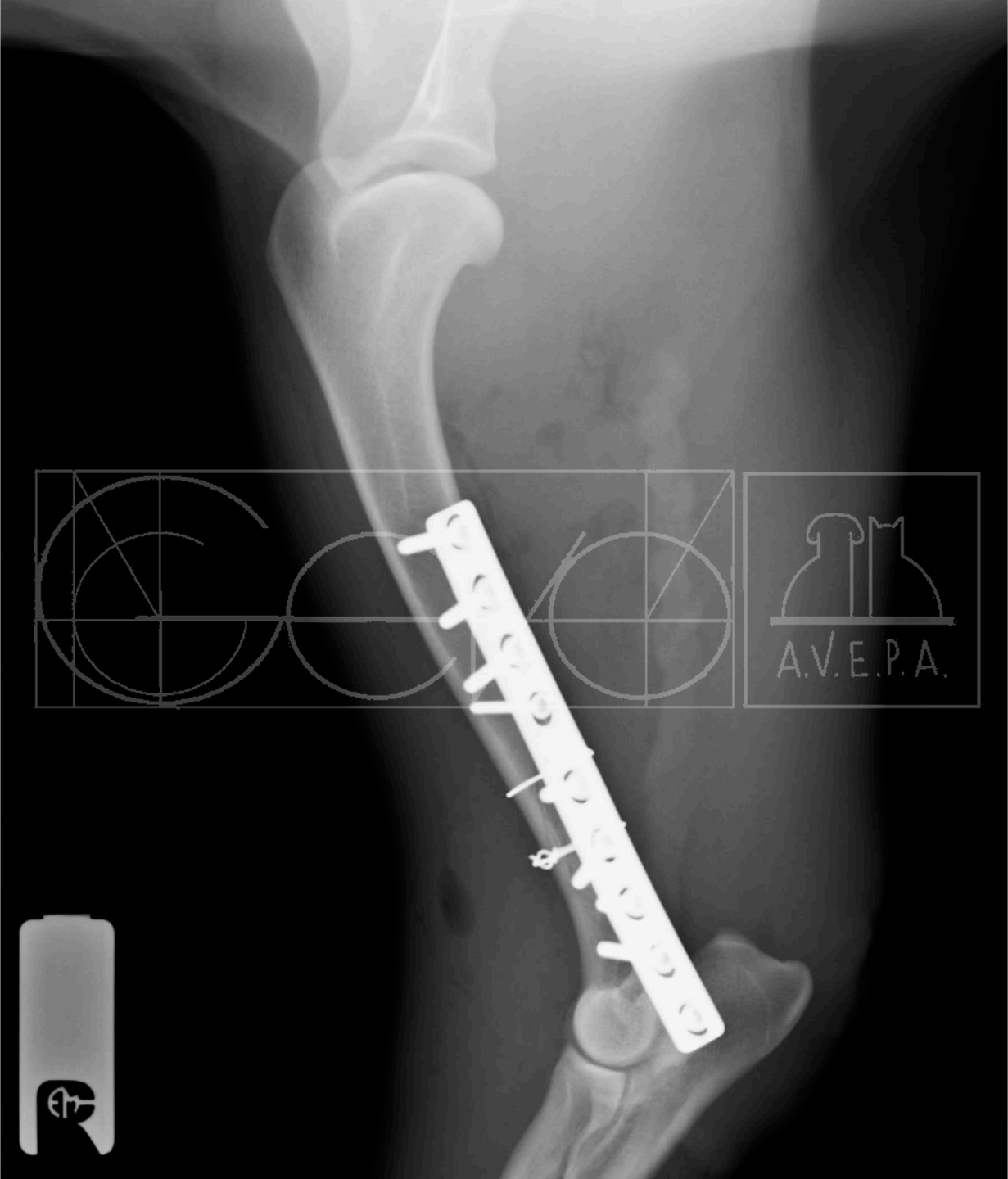

Clínica Veterinaria Hortaleza

- Canelo.
- Braco.
- Peso 35 Kg.
- Fractura del humero de la extremidad anterior derecha diafisaria distal oblicua.

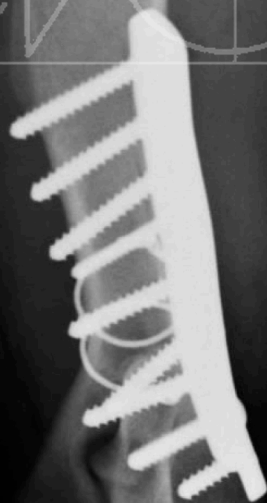



- Resolución de la fractura con placa DCP de 3,5mm de nueve orificios que se moldea.
- Se utilizan también dos cerclajes en asa de 1,2mm.



ESKO



- El paciente es referido y no viene a las revisiones .
- A los tres meses viene a consulta por cojera de la EAI por la cirugía pero realmente se operó la EAD.
- Se realizan radiografías donde se observa consolidación de la fractura del húmero de EAD y alteraciones osteoartrosicas en el codo de la EAI.

