

Reacreditación AVEPA en traumatología y ortopedia (GEVO)

caso clínico Nº 2

Fractura conminuta de cúbito y radio. MIPO, placa puente.

Gonzalo Belmonte

Miembro Comité Técnico GEVO

Especialista en cirugía AVEPA. Traumatología y ortopedia.

Especialista en traumatología y ortopedia de pequeños animales UCM.

Cirugía y artroscopia veterinaria. **ARTROVET**

Caso 2

Greta, pastor alemán, hembra de 2 años y 27 kg, sufrió un atropello por parte de su propietario. Sin patologías previas importantes, estado general bueno.

Presenta una fractura radiocubital izquierda que afecta a la diáfisis media de ambos huesos con múltiples fragmentos y fisuras (imágenes 1 y 2).

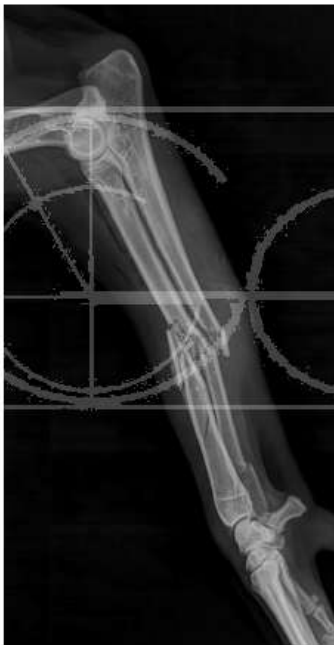

Imagen 1

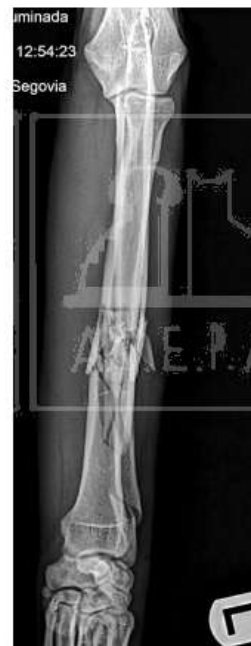

Imagen 2

Tratamiento

Teniendo en cuenta que tenemos una fractura que no se puede reducir de manera correcta, irreducible, con gran daño en los tejidos blandos el planteamiento aquí es tocar lo menos posible el foco de fractura, mantener el alineamiento de la extremidad junto a una estabilización rígida.

La técnica de resolución es tipo MIPO (**minimally invasive plate osteosynthesis**).

El abordaje es craneolateral al radio. No abriendo la parte media del radio. En proximal dejaremos una ventana de trabajo dejando el músculo extensor carporradial hacia medial y el músculo supinador hacia lateral. En distal, próximos a la articulación, manteniendo retraído por medio de gelpis hacia lateral los extensores y hacia medial el músculo abductor largo, una segunda ventana de trabajo (imágenes 3 y 4).

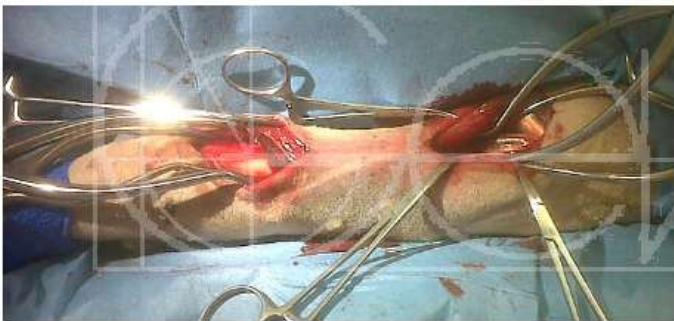

Imagen 3

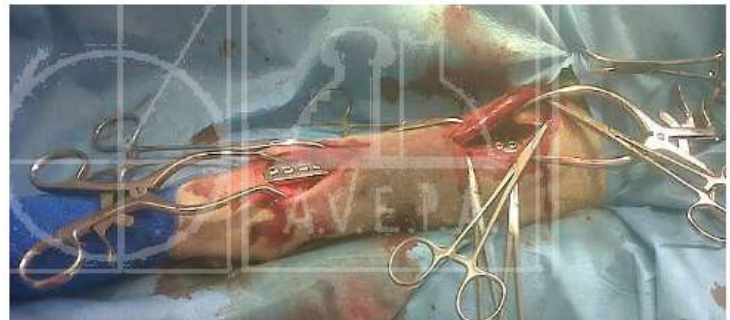


Imagen 4

Las ventanas de trabajo que hemos creado nos permiten pasar la placa de sostén de 3.5 mm reforzada desde proximal a distal. Centramos la placa en el espesor del radio, lo que nos da una idea muy próxima del correcto alineamiento de la extremidad. Se colocan 4 tornillos proximales y otros 4 en distal.

* La placa se debe contornear previamente para su mejor adaptación al hueso.

Radiografía postoperatorio inmediato

Aspecto postoperatorio inmediato (imágenes 5 y 6).

En la proyección M-L y en la Cr-Cd se observa un correcto alineamiento de las superficies articulares del codo y el carpo, respetando el foco de fractura sobretodo en la parte distal.

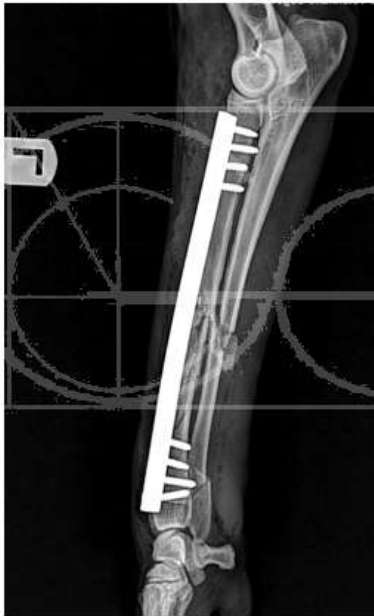

Imagen 5

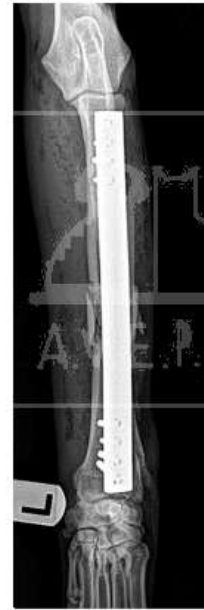

Imagen 6

Seguimiento:

Control radiológico a los 4 meses donde se aprecia una correcta consolidación ósea (imágenes 7 y 8).
Retirada de material a los 5 meses (imagen 9). Correcto alineamiento.
Greta desarrolla una actividad física normal sin ningún tipo de limitación.

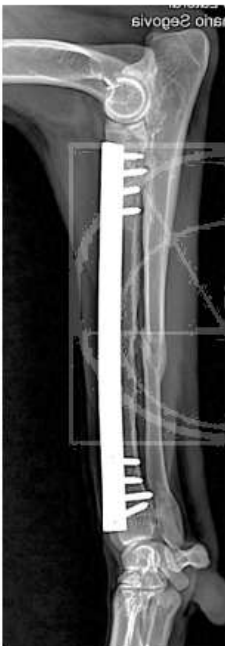

Imagen 7

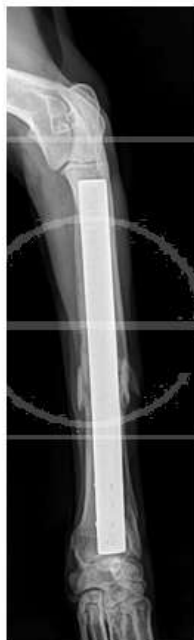

Imagen 8

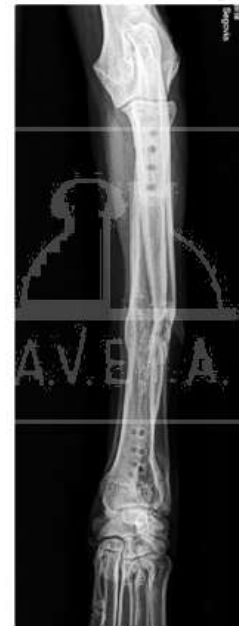

Imagen 9

Comentarios:

Se trataba de una fractura inestable, irreducible, con un daño importante en los tejidos blandos, por lo que el haber optado por un abordaje con mínima invasión, correcta estabilización y casi sin tocar la zona afectada se estimula a la pronta cicatrización y vuelta a la actividad física.

El hecho de colocar una placa de tipo puente/sostén en este caso se debe a que la parte sólida de la placa coincide con el defecto fracturario. Permite colocar los tornillos en lugares alejados del foco, conformando un sistema estable pero a la vez elástico que permite que el paciente pueda cargar peso de manera temprana.

Respetar la vascularización al máximo con abordajes mínimos y cuidadosos.