

Reacreditación GEVO



José Luis Puchol

5 casos clínicos

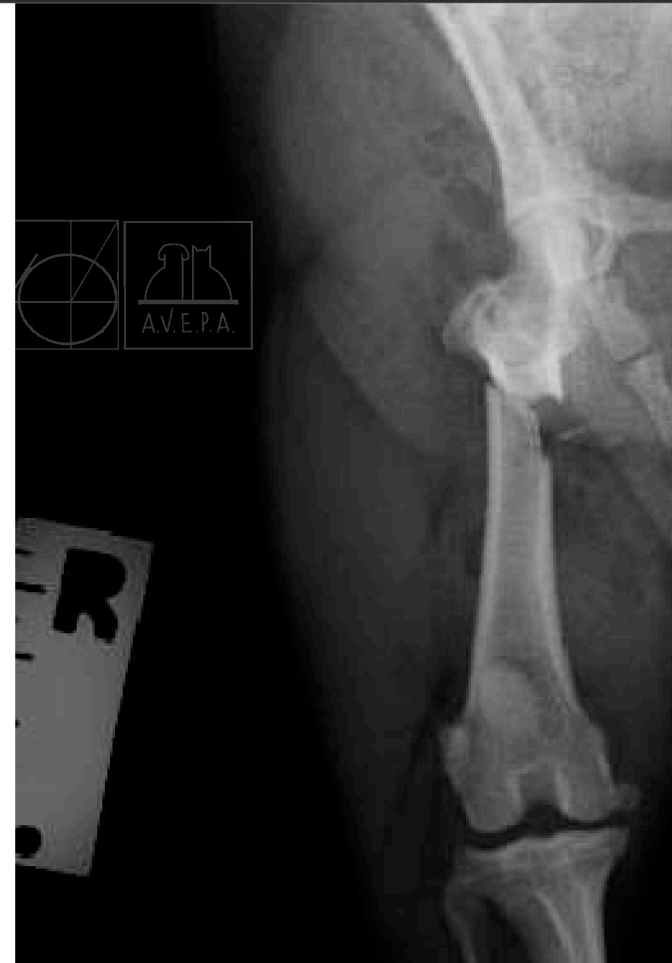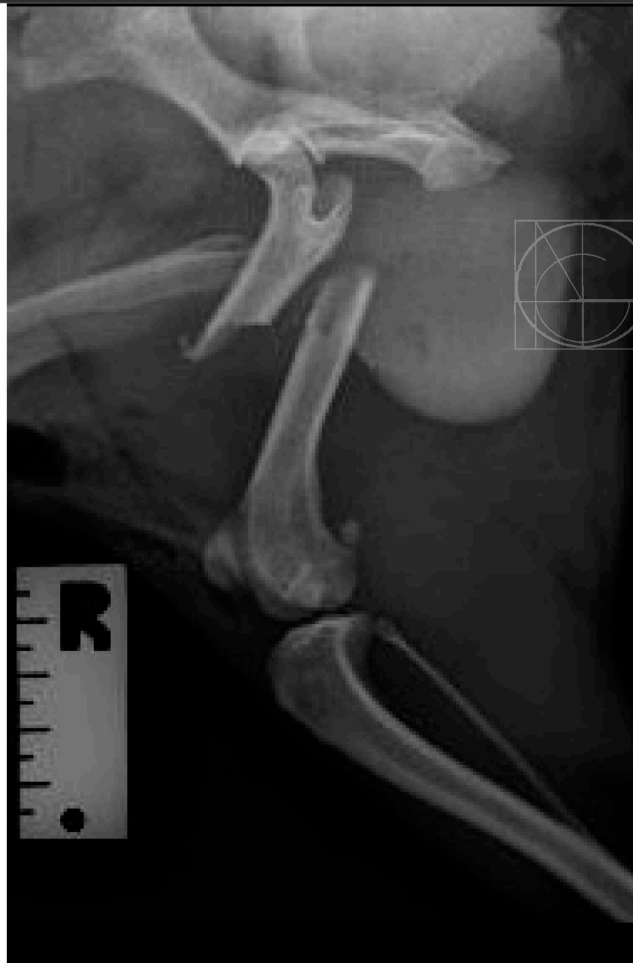joseluispuchol@hvpuchol.com



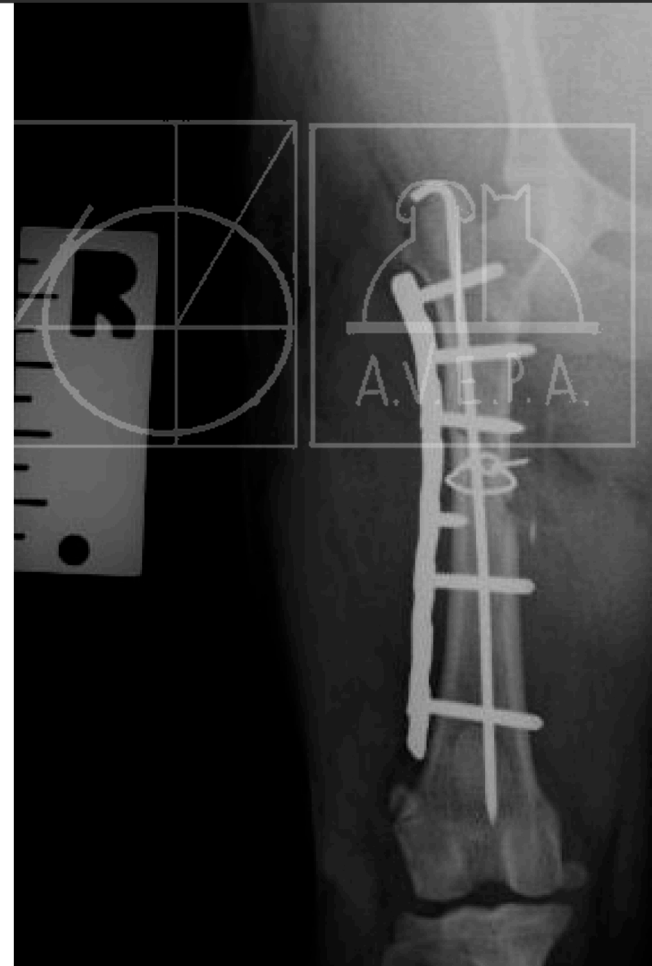
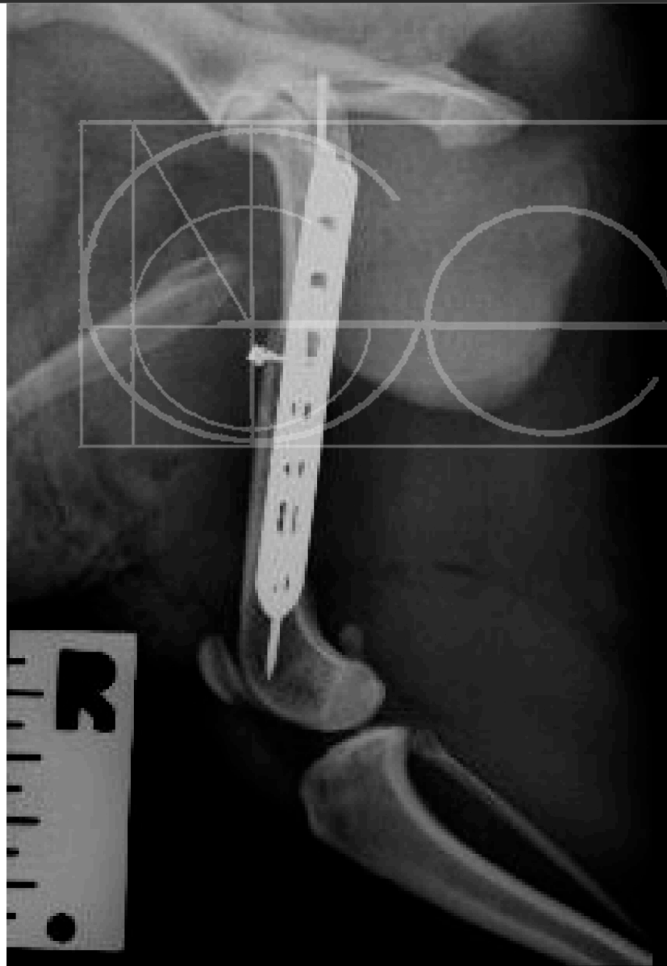
2,- “Indiana”, West Highland, macho, 2 años

- Indiana 24508, West Highland White Terrier, 8.2 kg, 2 años de edad. macho entero. Vienen remitidos por una fx de fémur, por mordisco de otro perro.
- Se inicia tratamiento con metronidazol IV + Enrofloxacin. Se hace lavado con suero a presión de las heridas y se decide espera 24 horas para hacer la osteosíntesis.
- Rx: Fractura diafisaria oblicua corta de fémur derecho.
- Osteosíntesis mediante placa de bloqueo, aguja K intramedular, y cerclaje en asa

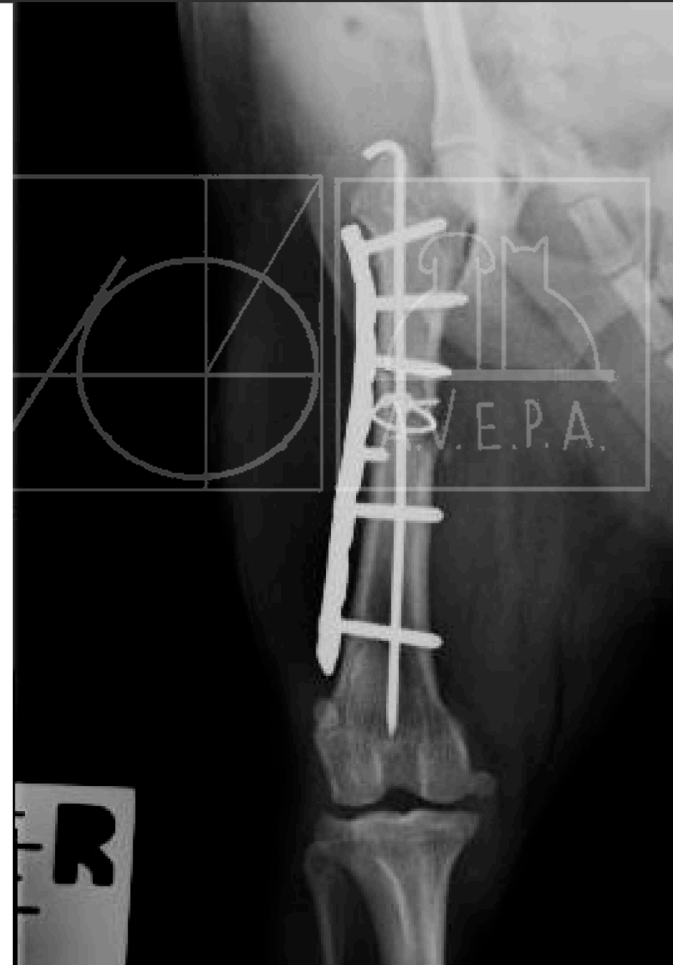
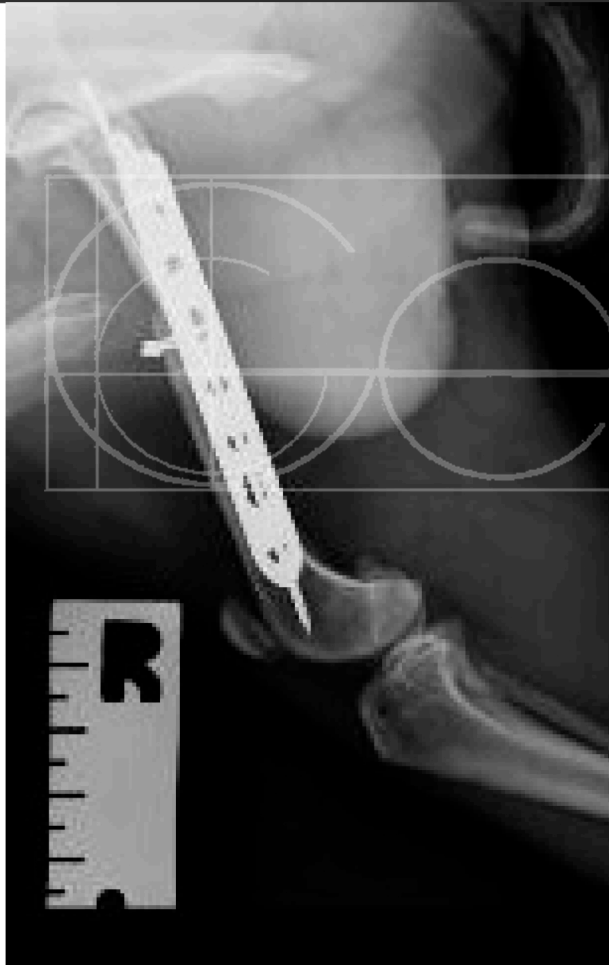Indiana, Rxs previas



Indiana, Rxs post Cx



Indiana, Rxs + 1 mes



Indiana, Rxs + 2 meses

