CLÍNICA VETERINARIA DE PEQUEÑOS ANIMALES

REVISTA OFICIAL de

Volumen 30 • Núm. 1 • Año 2010

Exóticos

5 Aproximación a las urgencias y cuidados intensivos en conejos, psitácidas y reptiles

Ortopedia

15 Fibrodisplasia osificante progresiva - like (FOP-like) felina

Oncología

25 Plasmocitoma intratraqueal en un perro: Diagnóstico y tratamiento

Medicina interna

31 Intoxicación con glicosidos cardíacos en un perro debido a la ingestión de *Cotyledon Orbiculata*

Comunicaciones y Casos Clínicos 44 Congreso Nacional (II)

AVEPA Actualidad

Revista de la Asociación de Veterinarios Españoles Especialistas en Pequeños Animales

ADVANCE VETERINARY DIETS

GASTROENTERIC

La nueva fórmula mejorada con pr

Con la nueva fórmula veterinaria **Gastroenteric**, mejorar los síntomas intestinales y diagnosticar las enfermedades es más sencillo. La incorporación de **proteínas plasmáticas bioactivas**, **glutamina** y los **nutrientes** más asimilables dan al perro, al clínico y a su dueño una **total tranquilidad**.

* Probado en la Universidad de Bristol y en clínicas veterinarias.

affinity

ADVANCE
VETERINARY DIETS

www.affinity-advance.com

CLÍNICAMENTE
PROBADO*
Palatabilidad
MEJORADA

roteínas bioactivas

VETERINARY
EXCLUSIVE

Diariamente ofreces consejos a los propietarios para que sus perros puedan gozar de buena salud.

Diariamente estamos comprometidos a proporcionar soluciones nutricionales innovadoras para tus pacientes.

Las fórmulas revolucionarias PRO PLAN han sido desarrolladas para las necesidades específicas de los perros, en cada etapa de su vida. Descubre 3 de nuestras soluciones exclusivas.

PURINA®
PRO PLAN®

OPTI START
Contiene calostro, que se ha demostrado ayuda a reforzar la respuesta inmunológica.

PRO BIFIDUS
Incrementa las bífidobacterias para una microflora intestinal equilibrada.

ANTI AGE
Demostrado que ayuda a mejorar la alerta y agudeza mental.

ES TU COMPROMISO. ES NUESTRO COMPROMISO. ES PRO PLAN.

PURINA®
Su Bienestar, Nuestra Pasión®

® Reg. Trademark of Société des Produits Nestlé S.A.

Índice



Editorial 3

Artículos de Revisión

Aproximación a las urgencias y cuidados intensivos en conejos, psitácidas y reptiles
M. Ardiaca, N.J. Brotons, A. Montesinos 5

Artículos Originales

Fibrodisplasia Osificante Progresiva - like (FOP-like) felina
A. Elvira 15

Plasmocitoma intratraqueal en un perro: Diagnóstico y tratamiento
D. Palacios, A. Font; JMª. Closa, C. Catalá 25

Intoxicación con glicosidos cardíacos en un perro debido a la ingestión de *Cotyledon Orbiculata*
M. Planellas, C. Torrente, X. Roura, J. Pastor 31

¿Cuál es tu diagnóstico? 35

Caso clínico de Anestesia 39

Comunicaciones y Casos clínicos. 44 Congreso Nacional de AVEPA (II) 43



AVEPA Actualidad 85

Junta Central de AVEPA

Presidenta
Maite Verde Arribas

Presidente Electo
Artur Font Utset

Secretaria
Ana Ríos Boeta

Tesorero
Vicenç Gimeno Rivero

Director Científico
Rafael Molina López

Coordinador de Vocalías
Simón Martí Angulo

Secretario Comité Científico
Gustavo Machicote Goth

Comité Editorial de la Revista Oficial de AVEPA

Directora de la Revista
Amalia Agut Giménez

Comité Editorial Asociado
Albert Lloret Roca
Tomás Fernández González

Comité de Evaluación

Nacional
A. Montoya, A. Chico, A. Agut, A. Ríos, A. Rubio, A. Font, C. Melián, E. Saló, E. Martínez de Merlo, E. Ynaraja, F. Rodríguez Franco, F. J. Tendillo, F. Simó, I. Álvarez, I. Durall, I. Menes, I. Torrubia, J. Fatjó, J. Altimira, J. Cairó, J. Franch, J. Gorraiz, J. Aguiló, J. Font, J. Mª Closa, J. Pastor, J. Arús, J. F. Rodríguez, J. J. Tabar, J. P. Zaera, L. Gómez., Mª P. Lanzarot, Mª J. Fernández del Palacio, M. Fermín, M. Gascón, M. Villagrasa, Mª. T. Verde, M. Pumarola, M. Vilafranca, N. Díez, P. Toni, R. Molina, S. Vergara, S. Martí, T. Fernández, V. Coll, X. Manteca, C. Fragío, I. Sunyer. J.Usón.

Internacional
J.F. Gorostiza, J. Drapé, R. Köstlin, V. L. Fuentes, M. Simon, J. Sapienza, D. Carlotti, D. Grant, G. Couto, A. Vezzoni.

Comité Científico de AVEPA

Nacional

Medicina interna
Albert Lloret Roca, Arturo Font, Carlos Melián, Ignacio Menes, Josep Aguiló, Marisa Fermín

Cardiología
MªJosefa Fernández del Palacio, Josep MªClosa, Joaquín Bernal, Enrique Ynaraja, Alberto Montoya, Juan Francisco Rodríguez

Dermatología
María Teresa Verde, Eduard Saló, Ana Ríos

Diagnóstico Por Imagen
Natalia Díez Bru, Amalia Agut, Manuel Gascón, Marta Soler Laguia, Andres Barreiro Lois

Anestesia
Francisco Laredo, Ignacio Alvarez

Oftalmología
Manuel Villagrasa, Francisco Simó, Ignacio Torrubia

Gastroenterología
Jesús Usón, Fernando Rodríguez Franco

Neurología
Paloma Toni, José Gorraiz, Martí Pumarola, Tomás Fernández

Cirugía
Jordi Cairó, Ignacio Durall, Alfonso Chico, Lucía Gómez Arcos, Sergio Vergara

Traumatología
Jordi Franch, Juan Pablo Zaera, Juan José Tabar, Angel Rubio, Josep Font

Comportamiento
Xavier Manteca, Jaime Fatjó, Victoria Coll

Animales Exóticos
Rafael Molina, Mª Pilar Lanzarot

Reproducción
Josep Arús, Simón Martí, Xiomara Lucas Arjona

Hematología Y Oncología
Elena Martínez de Merlo, Miquel Vilafranca, Jaume Altimira, Josep Pastor

Emergencias y cuidados intensivos
Cristina Fragio, Itala Sunyer

Internacional

Traumatología
José F. Gorostiza, Jacques Drapé, Roberto Köstlin

Cardiología
Virginia Luís Fuentes

Oftalmología
Marc Simon, John Sapienza

Dermatología
N. Didier Carlotti, David I. Grant

Hematología
Guillermo Couto

Publicación trimestral. La revista de la Asociación de Veterinarios Españoles Especialistas en Pequeños Animales (AVEPA) no se responsabiliza de ninguna manera de los conceptos contenidos en todos aquellos trabajos firmados.

Copyright 1991 AVEPA. Reservados todos los derechos. Ninguna parte de esta publicación puede ser reproducida, transmitida en ninguna forma o medio alguno, electrónico o mecánico, incluyendo las fotocopias, grabaciones o cualquier sistema de recuperación de almacenaje de información sin la autorización por escrito del titular del Copyright.

Realización editorial, impresión y distribución:
Ice Salud & Vet.
Mejía Lequerica, 12, 5º 4ª
08028 Barcelona
info@icesaludvet.com
ISSN. 1130-7064. **Depósito Legal.** B-25.427-81

Una revista para todos los socios

Amalia Agut
Directora de la Revista
"Clínica Veterinaria de Pequeños Animales"

Estimados colegas, tal como anunció Jordi Franch en la anterior Editorial de la revista "cediendo el testigo", éste me ha sido cedido y desde el pasado mes de Enero dirijo la revista de nuestra asociación *"Clínica Veterinaria de Pequeños Animales"* junto al Comité Editorial Asociado formado por dos excelentes compañeros, Albert Lloret y Tomás Fernández.

Cuando Jordi Franch me hizo la propuesta, hace ya unos meses, tuve sensaciones encontradas. Por un lado, me sentía honrada. Por otro lado, pensé que era un reto difícil. Tan difícil como complicada la responsabilidad de conducir con acierto una revista que ha alcanzado notables logros bajo la certera dirección de Jordi. Resaltar entre ellos su indexación, que la convierte en una de las revistas de referencia mundial para todos aquellos que ejercen su profesión como veterinarios especialistas en animales de compañía. ¡Enhorabuena, Jordi!. El honor y la ilusión pudieron más que la dificultad y acepté gustosamente el ofrecimiento.

Como todo en la vida, cuando tienes ilusión al acceder a un cargo, te llenas de ideas, proyectos, de ganas de innovar, de poner tu toque personal. Y así ha empezado esta andadura, cargados de ilusión. Digo bien, en plural, porque la dirección por sí misma poco puede hacer, pero creo estar rodeada de un excelente equipo que también trasmite ilusión y ganas de hacer. En este primer número hemos querido dar nuestro toque personal realizando pequeños cambios en el formato de la revista, modificando un poco el estilo de la portada, creando nuevas secciones y, también, incorporando ligeras modificaciones en la maquetación de los artículos. De todo ello, me gustaría destacar la creación de nuevas secciones. Hemos incorporado una bajo el nombre de *"Caso Clínico de…"*, con un enfoque eminentemente práctico. Como ya hemos transmitido a los Presidentes de los Grupos de Especialidades y de Trabajo de AVEPA, en esta sección nos gustaría contar con la colaboración de los diferentes grupos, para que en cada número de la revista apareciera uno o dos casos de las distintas especialidades. También, hemos introducido una sección más social e informativa *"AVEPA Actualidad"*, en ella se ofrecerá la información actualizada de la Asociación, junto a entrevistas a personajes relacionados directamente con nuestra asociación o con el sector veterinario de animales de compañía. También se informará de Congresos, reuniones, publicaciones (libros y/o artículos relevantes) y páginas web que puedan ser de interés para todos los socios.

Otro de nuestros objetivos, ha sido crear en internet un portal para la revista, desde donde se gestionara el envío de los trabajos, así como la comunicación entre los autores, los revisores y el comité editorial. Este sistema "*on line*" entrará en funcionamiento en breve y creemos que agilizará la comunicación entre los autores y los editores, y facilitara la gestión de los artículos.

Por último, nos gustaría recordaros que la revista es de todos los socios de AVEPA. Os pedimos vuestra participación y colaboración. Cada uno en la medida de sus posibilidades. Todas vuestras sugerencias serán bienvenidas. Entre todos conseguiremos que nuestra revista siga mejorando día a día, desde su perfil científico, pero siendo también más cercana para todos los socios.

Amalia Agut
Directora de la Revista *"Clínica Veterinaria de Pequeños Animales"*

Encuentra tiempo para volver a ser veterinario

La actividad del día a día hace muy difícil que puedas concentrarte en lo esencial: mejorar la salud de los animales.
Por este motivo hemos desarrollado Vet Support, un innovador programa de servicios que te permiten disponer de más tiempo libre para dedicarlo a tu pasión y centrarte como siempre has deseado en la calidad del cuidado de los animales.

Soporte de Negocio & Soporte Técnico

VetSupport

- **Soporte para tu negocio: Servicios para simplificar tu vida y optimizar la gestión de tu tiempo.**
Actividades de consultoría, entrenamiento para ayudarte a llevar tu centro veterinario con mayor facilidad y afrontar con éxito las responsabilidades diarias del negocio, como gerencia, relaciones con los clientes, inversiones y organización de tu centro veterinario.

- **Soporte Técnico: Servicios para asegurar la mejora continua de la calidad del cuidado a los animales.**
Soporte mediante programas de manejo de enfermedades, entrenamiento personalizado, programas de formación práctica, y contacto directo con expertos para poner a la última tus conocimientos y los de tu equipo, con soluciones innovadoras que te permitan alcanzar los retos de tu profesión.

Pfizer Salud Animal

¿Quieres saber más?
Contacta con **vetsupportspain@pfizer.com** o pregunta a tu Gerente de Zona de Pfizer Salud Animal.

Aproximación a las urgencias y cuidados intensivos en conejos, psitácidas y reptiles

Clinical approach to emergencies and intensive care in rabbits, psitacines and reptiles

M. Ardiaca, [1] N.J. Brotóns, [2] A. Montesinos [1]
[1]Clínica Veterinaria Los Sauces. Murillo 3. 28010 Madrid
[2]Clínica Veterinaria Médano. San Ramón 54. 03560 Campello (Alicante)

RESUMEN: Las clínicas de perros y gatos atienden cada vez con mayor frecuencia a un número importante de urgencias de animales exóticos. Aunque los principios de atención clínica de urgencia son similares, la fisiología y el comportamiento de estas especies determinan ciertas particularidades que deben tenerse en cuenta. Se describen los requerimientos mínimos para la atención de urgencias de conejos, aves psitácidas y reptiles en clínicas cuyos pacientes mayoritarios son perros y gatos. Además, se detallan los procedimientos más importantes encaminados a la estabilización del paciente. En reptiles, en los que su particular fisiología se basa en la ectotermia, la termorregulación se convierte en el objetivo prioritario. Además, la mayoría de los pacientes que llegan a la clínica por una patología de urgencia presentan cierto grado de deshidratación que debe ser corregido lo antes posible. Para ello, se describen las bases fisiológicas del equilibrio hídrico en conejos, aves y reptiles y las consecuencias prácticas que de ellas derivan. Asimismo, se describe el empleo de equipos Doppler para determinar la tensión arterial sistólica (TAS) en aves y conejos y su utilidad práctica en casos de hipovolemia e hipertensión. Por último, se aportan las bases para la alimentación enteral en estas especies en casos de desnutrición y anorexia.

R

Palabras clave: Conejos, psitácidas, reptiles, urgencias, estabilización clínica.
Keywords: Rabbits, psittacines, reptiles, emergencies, patient stabilization.
Clin. Vet. Peq. Anim, 30 (1): 5-14, **2010**

Introducción[1-3]

Cada vez es mayor el número de animales exóticos mantenidos como mascotas y de propietarios que desean proporcionarles a estas mascotas una atención médica de alta calidad. En ocasiones, la falta de información sobre mantenimiento y alimentación de estas especies, hace que muchas urgencias correspondan en realidad a estados terminales consecuentes a enfermedades crónicas no diagnosticadas. Debido a la tendencia de ocultar la sintomatología en todas aquellas especies cuya situación en la cadena evolutiva es de animales presa (conejos, psitácidas y reptiles herbívoros), el motivo de consulta suelen ser signos inespecíficos como anorexia de duración variable o falta de actividad. Las presentaciones de urgencias comunes incluyen traumatismos, intoxicaciones, golpes de calor, miasis, patologías digestivas, respiratorias, neurológicas, urinarias, reproductivas, neoplasias y estados de shock de cualquier naturaleza.

Examen clínico y equipo básico recomendable[1-7]

Algunos pacientes pueden requerir incubadoras u oxigenación antes de proceder con la anamnesis (Fig. 1). En aves emboladas o en el suelo de la jaula, y en reptiles inmóviles o muy fríos, es preciso alojarlos lo antes posible en un incubador o terrario a 29-32ºC. En general, la estabilización del paciente debe ser el objetivo prioritario.

En cuanto el estado del animal lo permita, se completa el examen físico. Los principios básicos de anamnesis y examen físico son los mismos que en perros y gatos; si bien, ha de hacerse gran hincapié en las condiciones de alimentación y manejo.

El clínico debe estudiar y conocer las particularidades de las especies que trate para distinguir entre hallazgos patológicos y alteraciones posiblemente debidas al estrés del transporte, como por ejemplo la poliuria en aves, la ausencia de deposiciones en conejos, o la abundancia de deposiciones en quelonios. Queda fuera de la capacidad de este artículo un estudio detallado de la fisiología y patología de las especies exóticas, incluso de las más frecuentes.

La mayoría de los animales exóticos que se ven en la clínica diaria no superan los 3 kg de peso, por lo que es necesario disponer de básculas de precisión adecuada. Algunos pacientes deben examinarse con lupa. Asimismo, debe disponerse de materiales de tamaño adecuado para especies pequeñas (hisopos, tubos de muestra, termómetros, etc.).

Figura 1. Todos los pacientes aviares en urgencias se benefician de oxigenoterapia previa en un ambiente tranquilo y templado.

En conejos, los termómetros por infrarrojos para toma de temperatura timpánica pueden ser una buena alternativa inicial, ya que son rápidos, bastante precisos y eliminan el estrés de la toma de temperatura rectal. La temperatura corporal normal es de 37,7°C – 39°C (el estrés puede dar lugar a temperaturas de hasta 40°C sin que exista ninguna patología).

En **aves**, antes de proceder a capturarlas, el clínico debe explicar a los clientes lo que va a suceder, puesto que la mayoría de propietarios nunca han oído a su ave gritar o pelear como sucede durante la captura. En aves muy debilitadas puede realizarse un examen rápido de un minuto mientras se traslada de su jaula a una incubadora. El estado de hidratación en aves (y también en conejos y reptiles) se evalúa mejor mediante exploración de movilidad del párpado, turgencia cutánea del párpado y aspecto de las mucosas.

En **conejos**, se recomienda sujetarlos con una mano bajo el pecho, teniendo siempre la precaución de sujetar el tercio posterior con la otra mano (para evitar lesiones de espalda por patadas en el aire). Los conejos muestran frecuentemente reflejo de inmovilidad al verse capturados, pero pueden tener reacciones explosivas de huída en forma de saltos bruscos, por lo que es necesario mantenerlos sujetos en todo momento.

Estabilización del paciente

Termorregulación en reptiles[2,8,9]

Los reptiles son animales ectotermos, incapaces de regular su temperatura corporal por mecanismos internos como hacen los animales endotermos (aves y mamíferos). Sin embargo, existe una temperatura corporal a la cual todos los procesos fisiológicos son óptimos. Esta temperatura corporal se conoce como Temperatura Corporal Preferida (TCP), y es variable según la especie, fluctuando según la época del año e incluso según la hora del día.

A menor temperatura ambiental, menor temperatura corporal, y por lo tanto menor actividad metabólica. Cuando la temperatura del enfermo es inferior a su TCP se producen los siguientes efectos:

- Disminución de la frecuencia respiratoria y de la frecuencia cardiaca.
- Menor oxigenación tisular.
- Disminución de la absorción de nutrientes a nivel gastro-intestinal.
- Menor velocidad de biotransformación y excreción de substancias tóxicas.
- Disminución de la farmacocinética y farmacodinámica, y por lo tanto menor efectividad farmacológica.
- Reducción de la producción de anticuerpos y de la activación de linfocitos.

Por tanto, no es posible plantearse el tratamiento de reptiles enfermos sin un buen soporte para hospitalización de este tipo de pacientes. Como requerimientos mínimos, el hospital o clínica veterinaria debería poseer al menos un terrario y un acuaterrario debidamente acondicionados.

Para que los reptiles mantengan su temperatura corporal dentro del rango de su TCP, es necesario mantener los acuarios y terrarios a una determinada temperatura ambiental conocida como Temperatura Zonal Óptima (TZO), y que en la mayoría de las especies oscila entre 26 y 32°C. Para el control de la temperatura ambiental dentro de los límites de la TZO, recomendamos el empleo de termómetros de máximas y mínimas.

Se recomienda mantener una humedad ambiental del 65-90%, al menos durante gran parte del día. No obstante, el terrario debe airearse 1 ó 2 veces al día, y la humedad debe disminuir durante la noche.

Si no se tienen en cuenta estas premisas, no es posible llevar a cabo un tratamiento médico o quirúrgico correcto, por lo que lo más probable es que el animal no responda a los tratamientos aplicados

La Temperatura Zonal de los terrarios de hospitalización de reptiles debe ser adecuada para que éstos alcancen su temperatura corporal preferida (TCP)

y termine falleciendo (aunque tarde días o incluso semanas).

No obstante, debe tenerse en cuenta que un paciente que hubiera entrado ya en una fase terminal de la enfermedad y que se encuentra a una temperatura corporal muy baja tiene muy ralentizado su metabolismo. Al colocarlo en un terrario a su TZO y activar su metabolismo es posible que se acelere su muerte. Por otro lado, reptiles con posibilidades de sobrevivir no metabolizarán los fármacos ni soportarán bien el manejo si no están en condiciones ambientales óptimas. Por estas razones, no se recomienda terminar la exploración, ni iniciar los tratamientos médicos o quirúrgicos hasta que los enfermos hayan alcanzado su TCP y se hayan mantenido en los terrarios de hospitalización durante varias horas.

Rehidratación y Sueroterapia en animales exóticos

La mayoría de los pacientes que llegan a la clínica por una patología de urgencia presentan un mayor o menor grado de deshidratación, que debe ser corregido lo antes posible.

Bases fisiológicas del equilibrio hídrico en reptiles, elección de fluidos y pautas de administración[2,8-10]

Los mecanismos que regulan la distribución de fluidos y solutos entre los distintos compartimentos del organismo son, esencialmente, los mismos que en mamíferos, pero existen algunas diferencias relevantes para la fluidoterapia.

En relación a los mamíferos, los reptiles suelen tener un porcentaje de agua corporal algo mayor; tienen una mayor proporción de líquido intracelular (del 48 al 80%) y menor de extracelular (del 20 al 52%), incluyendo los compartimentos intersticial y plasmático. Esta diferencia es más acusada en las especies acuáticas.

El contenido en plasma va del 3.3 al 7% del peso corporal, y hay variaciones importantes entre especies en el balance electrolítico que son relevantes para la planificación de la fluidoterapia: las tortugas terrestres, por ejemplo, tienen menores niveles de sodio extracelular que el resto de reptiles.

El riñón de los reptiles es más primitivo que el de los mamíferos: tiene menos nefronas y carece de asa de Henle, por lo que tiene menor capacidad para concentrar la orina. La capacidad del riñón para regular la osmolaridad es limitada y obliga a los reptiles a depender de otros mecanismos, como la disponibilidad de agua de bebida, la reabsorción de agua en vejiga y colon, y en algunas especies (camaleones, iguanas y otros saurios) la excreción de electrolitos (principalmente cloruro sódico) a través de glándulas de la sal situadas en las fosas nasales.

Los reptiles uricotélicos tienen mayor riesgo de desarrollar gota tras una deshidratación intensa y prolongada.

Puede comenzarse por bañar al enfermo en agua templada (25ºC) durante 5 minutos, para continuar con la administración de suero fisiológico mediante sonda oral o cloacal.

Al igual que en otros animales, la vía oral está contraindicada en reptiles débiles, muy deshidratados o con alteraciones digestivas. Aunque la capacidad del estómago puede ser del 5-8% del peso del animal, no se aconseja superar el 2-3% por administración.

En muchos casos el estado de deshidratación será muy grave, por lo que debe emplearse una sueroterapia por vía subcutánea, intracelómica, intravenosa o intraósea. La elección de la vía de administración dependerá de múltiples factores como la especie, el tamaño y peso, y las características individuales de cada caso.

Si se emplea la **vía subcutánea**, debe tenerse en cuenta que el espacio subcutáneo es limitado y está poco vascularizado en comparación con los mamíferos. En general, se pueden administrar volúmenes pequeños (como máximo 5ml/Kg/punto de inyección). La absorción de fluidos por esta vía es muy variable, siendo una opción adecuada sólo en reptiles con un grado de deshidratación moderado, menor del 5%.

Nunca debe introducirse la aguja a través de una escama, sino en el espacio que existe entre ellas. En algunos reptiles, especialmente en camaleones, puede producirse una decoloración o ennegrecimiento en el punto de inyección.

La **vía intracelómica** es comparable a la vía intraperitoneal y sigue los mismos principios (colocación del paciente para alejar las vísceras del punto de inoculación, aspiración de comprobación, etc.). En quelonios se realiza en la fosa inguinal. En ofidios la aguja se introduce entre dos escamas ventrales en dirección craneal, en el cuarto posterior del cuerpo y un poco lateralmente a la línea media. Una variante de esta vía es la vía epicelómica, muy empleada en quelonios. La aguja se inserta cranealmente paralela al plastrón, sobre la musculatura pectoral (Fig. 2).

La **vía intravenosa** es muy útil en pacientes críticos o con grados de deshidratación severos (≥10%). No obstante, debe recordarse que los reptiles tienen requerimientos de mantenimiento menores y, en general, no toleran

Figura 2. Administración de suero por vía epicelómica en una Tortuga Mora (*Testudo graeca*).

bien volúmenes grandes de reemplazo. Para muchas especies no están establecidos, pero puede asumirse para la mayoría de los reptiles mantenimientos de 10-40 ml/kg/día. Debido al reducido espacio extracelular de los reptiles, el restablecimiento del equilibrio de fluidos y electrolitos es lento, y el déficit estimado debe repartirse entre 3 ó 4 días. La administración de volúmenes mayores no acelerará la corrección de la deshidratación, sino que supone riesgo de sobrecarga con cristaloides, extravasación de fluidos y edemas, resultando en hipoxia tisular y agravamiento del estado del paciente. Son fundamentales una cuidadosa monitorización del peso, la diuresis del animal y las pruebas analíticas (imprescindible conocer la fisiología de la especie).

Los equipos de infusión por gravedad no suelen dar buen resultado, excepto en pacientes de gran tamaño. Se puede repartir el volumen en varios bolos, pero el empleo de bombas de infusión de jeringa es mucho más adecuado para el paciente, y disminuye el riesgo de obstrucción del catéter.

De este modo, el volumen diario recomendado a administrar es de:

10-30 ml/kg + 25-33% del déficit estimado + perdidas adicionales estimadas

Puede emplearse una velocidad máxima de 5 ml/kg/hora durante 3-4 horas. Como es lógico, siempre que sea posible, la fluidoterapia debe basarse en pruebas analíticas (evaluación de estado de equilibrio ácido-base y electrolítico) y emplear siempre fluidos atemperados.

- En quelonios puede emplearse la vena yugular derecha (algo mayor que la izquierda). El punto de acceso a la vena se sitúa a un tercio de la distancia entre la membrana timpánica y la base del cuello. El catéter debe ser largo, para evitar que se salga cuando la tortuga retraiga el cuello; y su diámetro, el máximo que el tamaño de la vena permita. Debe fijarse a la piel mediante varios puntos de sutura y, a veces, con un vendaje muy ligero alrededor del cuello.

  La vía de infusión puede fijarse al caparazón dorsal, inmovilizando la extremidad anterior del mismo lado en el interior del caparazón, para que no pueda arrancársela.

- En saurios y ofidios la cateterización de la vena yugular o de la vena cefálica es más difícil, y requiere disección roma para acceder a ella, lo que también dificulta mantener el catéter en posición. Alternativamente, en iguanas puede emplearse la vena abdominal ventral o la vena abdominal lateral, sujetando el gotero con cinta de esparadrapo alrededor del abdomen y en 2 puntos de la cola,

La **vía intraósea** en la cavidad medular de húmero, fémur o tibia es funcionalmente equivalente a la intravenosa y ofrece la ventaja de una mejor fijación y estabilización del catéter, por lo que puede ser preferible en muchos lagartos. En pacientes de pequeño tamaño pueden ser la única opción posible de acceso directo al compartimiento vascular, pudiendo colocarse hasta en ejemplares de menos de 40 g (Fig. 3). Este método está totalmente contraindicado en animales que padezcan enfermedad ósea metabólica.

Figura 3. La vía intraósea es la mejor opción para la administración de fluidos en animales de pequeño tamaño, aunque requiere el empleo de una bomba de infusión.

Se comercializan catéteres intraóseos con fiadores metálicos, pero en animales muy pequeños pueden usarse agujas hipodérmicas de 20 a 25G. La zona de punción debe prepararse quirúrgicamente y mantener una técnica estéril, para evitar riesgo de osteomielitis.

La articulación elegida debe mantenerse flexionada y el catéter insertarse cerca de la cápsula articular, en dirección al eje longitudinal del hueso. Para atravesar la cortical, que es relativamente fina, debe efectuarse un suave movimiento rotatorio del catéter mientras se mantiene una presión firme y la alineación adecuada.

Comprobar siempre la correcta colocación del catéter inyectando un poco de suero sin observar extravasaciones o mejor aún mediante estudio radiográfico.

Aunque se trate de "urgencias", en reptiles generalmente se dispone de cierto tiempo (mientras se alcanza la TCP) para pensar y elegir un protocolo adecuado. Existen muchas referencias bibliográficas sobre la fluidoterapia en reptiles, en ocasiones controvertidas y contradictorias. Una vez más, es necesario recordar las particularidades fisiológicas y buscar los datos científicos más modernos para elegir las soluciones de reemplazo más adecuadas a cada reptil.

La elevación del sodio plasmático es el principal indicador de deshidratación intracelular. El déficit neto de agua intracelular se puede estimar a partir del sodio plasmático mediante las siguientes ecuaciones:

Saurios y Ofidios: *Déficit de agua neto (L) = (0.75 x Peso corporal (Kg)) x (1 – sodio plasmático / 150)*
Quelonios terrestres: *Déficit de agua neto (L) = (0.6 x Peso corporal (Kg)) x (1 – sodio plasmático / 135)*

Si es posible, el sodio se reevalúa varias veces al día y se va corrigiendo el déficit calculado progresivamente.

Como solución de mantenimiento, en el animal ya rehidratado y normovolémico se recomiendan cristaloides isotónicos con la mitad de sodio que el plasma.

En fluidoterapias largas conviene evaluar los niveles de potasio y suplementar el suero con KCl si es necesario, siguiendo las recomendaciones comunes para perros y gatos.

Fluidoterapia en aves, shock e hipertensión en el paciente aviar [3,5,6,11-14]

Los estudios recientes sobre el shock en aves han aportado un conocimiento más profundo sobre la respuesta de las aves al shock hipovolémico.

El entendimiento de la fisiopatogenia del shock hemorrágico en aves es aún pobre. La pérdida aguda de un 30-40% de volumen sanguíneo resulta en un 50% de mortalidad (LD_{50}) en mamíferos. Sin embargo, la LD_{50} para la pérdida de sangre aguda en patos es la pérdida de un 60% del volumen total de sangre, como se ha probado en un estudio reciente de shock hemorrágico en ánades reales (*Anas platyrhynchos*) donde se documenta un aumento de la frecuencia cardiaca y una disminución en la presión sanguínea tras pérdida de sangre aguda. Este estudio y observaciones clínicas sugieren que las aves presentan una respuesta de barorreceptores similar a la que se observa en perros.

Para aves con evidencia de deshidratación intersticial en exploración, pero con parámetros cardiovasculares estables, el déficit puede reponerse a lo largo de 12-24 horas. Si la pérdida de volumen intersticial se ha producido de forma rápida, la rehidratación debe ser rápida (2-4 horas).

En casos de hemorragia externa activa, ésta debe controlarse inmediatamente. La mayoría de las aves se benefician de la administración de cristaloides templados a 3 ml/100g de peso corporal IV, IO o SC. Durante este tiempo, debe ofrecerse comida y agua. Cuando el ave aparente estar estable (alerta y sevoflurano mediante mascarilla. El diagnóstico y el tratamiento de hipovolemia y deshidratación pueden realizarse en ese momento. Mientras tanto, pueden monitorizarse la de presión sanguínea con el uso del Doppler y un ECG.

El manguito del Doppler se coloca sobre el húmero distal o fémur y la sonda de cristal sobre la superficie medial del cúbito proximal o tibiotarso, respectivamente (Fig. 4). La presión sanguínea sistólica en varias especies aviares bajo anestesia con isoflurano o sevoflurano es de 90-140 mm Hg. Si la presión sistólica está por debajo de 90 mm Hg, el ave debe recibir tratamiento para la hipovolemia. Para ello, se administra un *bolus* de cristaloides (10 ml/kg) y coloides (HES u Oxyglobin® a 5 ml/kg) por vía IO o IV hasta que la presión sanguínea

Figura 4. Midiendo la TAS en un Yaco (*Psittacus erithacus erithacus*), en la cara medial del ala.

alcance los 90 mm Hg. En la mayoría de los casos, suelen requerirse 1 ó 2 *bolus*.

En aves que presentan una deshidratación severa, deben colocarse catéteres IV o IO para reemplazo de pérdidas por deshidratación con cristaloides. La determinación analítica de la osmolaridad plasmática estimada es muy importante, ya que la mayoría de las aves son hipertónicas en relación a los mamíferos y a las soluciones de reemplazo comerciales.

La osmolaridad se puede estimar con la fórmula: 2 X [Na+ +K+]) + (Ácido úrico /16.8) + (glucosa/18). La estimación de déficit de fluidos se basa en la deshidratación estimada y el peso corporal:

Dh estimada en % x Peso corporal en g = Déficit de fluidos en ml

A este volumen hay que añadir las necesidades de mantenimiento diario, que son de 2 ml/kg/h.

- Hipertensión

La definición de la hipertensión en aves es algo vaga. Un estudio realizado en aves psitácidas de distintas especies sanas conscientes o anestesiadas arroja valores de presión arterial sistólica (TAS) media evaluada mediante Doppler de 90-180 mm Hg y 120-180 mm Hg respectivamente. En general, una TAS medida mediante Doppler superior a 200 mm Hg (tanto en aves conscientes como en las anestesiadas) debe interpretarse como indicativa de hipertensión en aves. Diferentes etiologías se han sugerido en aves: hipertensión primaria o esencial de incidencia desconocida; hipertensión secundaria a la enfermedad renal (existen casos descritos en psitácidas) y ateroesclerosis, entre otras posibles.

A menos que exista evidencia de lesiones orgánicas (p.ej. lesiones de retina, signos neurológicos, enfermedad renal), la decisión para iniciar la terapia contra la hipertensión no es una urgencia. Tras la evaluación inicial de la TAS debe valorarse la posibilidad de que las elevaciones registradas representen en realidad alteraciones transitorias y no una elevación sostenida. El nivel final óptimo de TAS para una terapia contra la hipertensión no se ha establecido en aves. En ausencia de esta información, el tratamiento de la hipertensión arterial debe iniciarse con cautela con el objetivo de reducir la TAS en un 25% a lo largo de varias semanas en pacientes sin lesiones orgánicas atribuibles a la hipertensión.

Una presión arterial sistólica (TAS) inferior a 90 mm Hg debe interpretarse como indicativa de hipotensión en aves

- Inhibidores de la Angiotensinconvertasa (IEAC). Los datos sobre farmacocinética de IEAC en aves sólo se refieren al enalaprilo, que se debe dosificar a 1,5 mg/kg PO BID ó TID, vigilando los incrementos en el hematocrito.

- Bloqueantes de canales de calcio. Aunque se han empleado de forma experimental en aves y han demostrado su eficacia, no existen datos sobre farmacocinética de estas drogas en aves de compañía.

Fluidoterapia en conejos, monitorización y tratamiento del shock hipovolémico, colocación de catéteres[1,5,15-17]

La perfusión tisular en los conejos puede valorarse mediante observación del tiempo de relleno capilar (TRC), color de las mucosas, frecuencia cardiaca, presión arterial sistólica (TAS) y temperatura corporal. El estado de hidratación se valora por la humedad de las mucosas, aspecto de los ojos y la elasticidad del pliegue cutáneo (turgencia de la piel del párpado).

El método Doppler para valoración de la TAS es el de elección. Puede medirse en las extremidades anteriores o posteriores. La depilación del área de colocación de la sonda puede ayudar, pero no suele ser necesaria. El problema reside en que el manguito comercializado más pequeño suele ser mayor del 40% del radio de la extremidad en el punto de compresión (recomendado), por lo que los valores obtenidos pueden ser falsamente bajos. Se aceptan como normales valores de TAS entre 80 y 120 mm Hg.

Los conejos son difíciles de recuperar de episodios de hipotensión. Se sabe que en el conejo, una vez que los barorreceptores han detectado distensión arterial inadecuada, se estimulan simultáneamente las fibras vagales y simpáticas. Como resultado, la frecuencia cardiaca puede ser normal o baja, en vez de la típica taquicardia que muestran los perros. La frecuencia cardiaca normal en conejos está entre 180 y 240 ppm, la presión arterial sistólica entre 80 y 120 mm Hg y la temperatura entre 37,7 y 38,8ºC.

Al no aumentar la frecuencia de contracción, la respuesta compensatoria al shock con típicos signos hiperdinámicos, observada normalmente en perros y aves, no se observa en conejos. El shock en ellos es con mayor frecuencia no compensatorio, manifestándose con una frecuencia cardiaca normal o disminuida (<200 ppm), TAS < 80 mm Hg, severa hipotermia (< 36,6ºC), pulso débil o no palpable y depresión

mental. Las membranas mucosas aparecen grisáceas o blanquecinas y el relleno capilar no es apreciable. La bradicardia y el gasto cardiaco disminuido contribuyen a la hipotermia, y la hipotermia acentúa la bradicardia. Es muy probable que, cuando la temperatura corporal baja, los receptores adrenérgicos se vuelven refractarios a catecolaminas. Esto conduce a una frecuencia cardiaca normal o reducida y probablemente también a una deficiente respuesta de vasoconstricción compensatoria, a pesar de la presencia de norepinefrina y epinefrina. Un plan de reanimación en un conejo debe incluir calentamiento. Una vez que la temperatura rectal alcanza los 37,7ºC, los receptores adrenérgicos comienzan a responder a las catecolaminas. La temperatura debe monitorizarse frecuentemente durante el calentamiento para evitar la hipertermia.

Debido a esta particular fisiopatogenia del shock en conejos, y a que su volumen de sangre es de 50-60 ml/kg en contraste con los 90 ml/kg de un perro, el riesgo de la resucitación con cristaloides es especialmente elevado, pudiendo dar lugar a una significativa acumulación de líquido en parénquima pulmonar y espacio pleural, contribuyendo al shock por la hipoxemia resultante. La reanimación del shock hipovolémico puede realizarse de forma segura mediante el uso de la combinación de cristaloides, coloides (IV o IO) y aporte de calor. Un análisis de sangre inicial permite determinar el hematocrito, niveles de proteínas totales, glucosa, urea y creatinina, estado del equilibrio ácido-base y electrolítico.

Se requiere un calentamiento activo para todos los pacientes con hipotermia moderada a severa y temperatura corporal por debajo de 36ºC. Este calentamiento puede conseguirse mediante el uso de botellas de agua caliente, esterillas calefactoras o sistemas de aire caliente forzado. En animales hipovolémicos se comienza una infusión de fluidos cristaloides isotónicos a dosis de 10-15 ml/kg. Una solución de coloide (Voluven®, Hemohes®) se administra a 5 ml/kg durante 5-10 min. La presión sanguínea se controla y una vez que la presión sistólica esté por encima de 40 mm Hg, el animal se mantiene sólo con cristaloides, mientras se calienta de forma activa. Una vez alcanzada la temperatura corporal de 36,7ºC se continua con administración de coloides y cristaloides hasta alcanzar TAS de 80-90 mm Hg. El animal debe protegerse de las pérdidas de calor mediante el uso de incubadoras, esterillas o botellas calientes, mantas térmicas, etc. Es preferible no usar lámparas infrarrojas para conejos.

Una vez estabilizados los parámetros de TAS y temperatura corporal se sigue con la fase de rehidratación. Aunque existen otras recomendaciones en la bibliografía, debido a la baja tolerancia de grandes volúmenes de reemplazo y el pequeño tamaño de las venas de los conejos, los autores suelen optar por reponer el déficit estimado en unas 12 horas y estimar las necesidades de mantenimiento normales en 2 ml/kg/h. A esto hay que sumarle las pérdidas patológicas (p. ej. por diarrea) que pueden suponer entre 3 y 5% de peso al día.

La diuresis y el peso del animal deben monitorizarse cuidadosamente para estimar la eficacia del plan de fluidoterapia. Los conejos con insuficiencia renal aguda pueden requerir el uso de diuréticos en fase oligúrica/anúrica. Es necesario monitorizar la producción de orina especialmente en casos de poliuria (fase poliúrica de IRA) en los que los conejos pueden eliminar 5-10 ml/kg/h.

En casos de shock refractario deben evaluarse las posibles causas; como las alteraciones en la función cardiaca, vasoconstricción o vasodilatación periférica excesiva (intoxicaciones, shock séptico), alteraciones en el equilibrio ácido-base y/o electrolítico.

El uso de bicarbonato y suero hipertónico sigue los mismos principios que en pequeños animales.

Colocación de catéteres

Pueden usarse catéteres IV de 22 –26G. El lugar preferido es la vena cefálica, pero también puede recurrirse a la safena lateral o la marginal de la oreja. Éste último lugar supone más riesgo de lesión iatrogénica y tolera flujos muy lentos.

Los conejos no suelen morder los catéteres, pero sí mordisquean los tubos extensores de los sistemas de suero. Estos pueden protegerse de forma muy eficaz con un protector de plástico, empleados para cables de ordenador. Es preferible la sedación ligera mediante infusión a ritmo constante frente al uso del collar isabelino, muy estresante para el conejo y que le impide comer.

Si las venas son muy pequeñas o frágiles, puede optarse por un la vía IO, igual de efectiva y equivalente a la IV (Fig. 5). El trocánter mayor del fémur, el extremo proximal de la tibia o del húmero son los sitios recomendados para la colocación de catéter IO de 20G y 38 mm de longitud. El área debe prepararse asépticamente e infiltrarse con anestésicos locales (lidocaína 2 mg/kg + bupivacaína 2 mg/kg).

Debido a las actitudes posturales y el pequeño tamaño de los conejos, los sistemas de goteo no suelen funcionar para una fluidoterapia efectiva. Es preferible

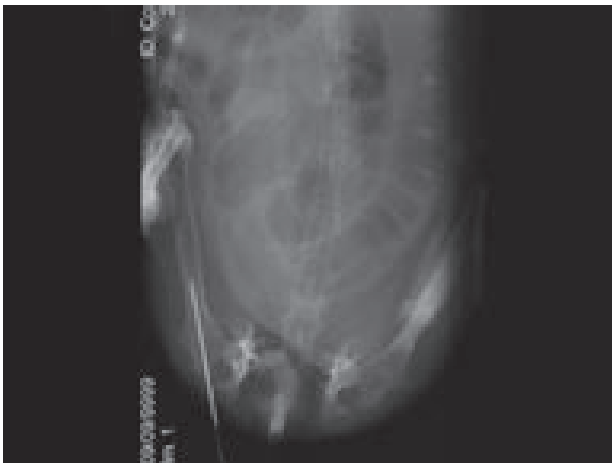

Figura 5. Esta radiografía dorso ventral, con el animal en estación, muestra la correcta colocación del catéter intraóseo en el fémur izquierdo.

el uso de bombas de infusión lenta.

Alimentación enteral

La alimentación enteral asistida se emplea en aquellos animales que padecen episodios prolongados de anorexia, pero siempre después de haber conseguido una correcta hidratación del enfermo. El soporte nutricional debe iniciarse sólo cuando el paciente esté normotérmico (reptiles) y bien hidratado.

Reptiles[7,18-22]

Comenzar con fluidoterapia oral, y tras comprobar que la absorción es correcta pasar a alimentos fácilmente digeribles, en forma de papilla. Teniendo en cuenta la dieta natural de cada especie, pueden elaborarse papillas a partir de ingredientes naturales o de dietas comerciales (Potitos de inicio, Ensure®, Oxbow®, A/D® Hill's, Recovery® Convalescence/Royal Canin®, etc.)

Para el cálculo de los requerimientos energéticos de los reptiles existen ecuaciones y tablas en la literatura que pueden proporcionar estimaciones, pero que deben usarse en combinación con el sentido común y la experiencia clínica. En reptiles debilitados es preferible empezar aportando sólo una fracción de los requerimientos, incrementándola progresivamente.

Para la administración de agua (rehidratación) o alimentos por vía oral es necesario el empleo de sondas gástricas debidamente lubricadas. Pueden emplearse sondas de material plástico adaptando sondas urinarias o trozos de tubo de equipos de infusión, aunque es más seguro y sencillo el empleo de sondas metálicas de las comercializadas para alimentación enteral en aves. El esófago transcurre paralelo a las vértebras cervicales, por lo que es de gran importancia mantener el cuello del animal completamente estirado durante toda la operación.

En **quelonios** la longitud de la sonda a introducir puede calcularse previamente midiendo la distancia que existe entre el borde craneal de la placa gular y el borde caudal de la placa abdominal.

En **ofidios** el estómago se encuentra localizado aproximadamente a la mitad de la longitud narina-apertura cloacal, aunque en ocasiones no es necesario alcanzar el estómago, pudiendo depositarse los alimentos a mitad del esófago.

En **saurios** resulta algo más difícil calcular la posición del estómago, y la experiencia del clínico será la que enseñe las pautas para futuras intervenciones. En términos generales, el estómago en los saurios se encuentra localizado en el primer tercio del tronco.

La alimentación forzada debe suspenderse paulatinamente, en cuanto sea posible, para fomentar la ingesta voluntaria.

Cuando se requiera mantener una alimentación forzada durante periodos largos de tiempo, deben sopesarse los beneficios obtenidos con la alimentación frente al estrés inherente a la manipulación del enfermo durante el sondaje gástrico. En muchos casos, para evitar el estrés es preferible llevar a cabo una **esofagostomía** que permita mantener una sonda gástrica permanente, disminuyendo así el tiempo de manipulación del enfermo durante la alimentación enteral asistida (Fig. 6).

Debe llevarse a cabo bajo anestesia general del paciente. La técnica es muy similar a la descrita para mamíferos.

El paciente debe disponer de comida fresca todos



Figura 6. Esofagostomía en una Tortuga Africana de Espolones (*Geochelone sulcata).*

los días, ya que cuando se recuperan, comienzan a comer incluso con el tubo en su posición. El lugar de la fístula debe ser revisado periódicamente, aunque las complicaciones son poco frecuentes. A la hora de retirar la sonda, no es necesario realizar suturas, cerrándose la fístula quirúrgica en pocos días, incluso cuando el tubo se mantiene colocado durante varios meses.

Aves[3,6]

Las aves críticamente enfermas con anorexia, maldigestión y pérdida de peso necesitan soporte nutricional. Todos los demás procedimientos se realizan antes de la alimentación con sonda para prevenir la regurgitación y la aspiración. Se recomienda el uso de sondas metálicas con punta de bola. Se palpa el buche antes de alimentar al ave. No debe sondarse a un ave que presente contenido en el buche. En el mercado existen varias formulaciones comerciales para alimentación enteral cuyo contenido calórico va desde menos de 1 a 2 Kcal/ml. Es preferible atemperar la papilla hasta la temperatura corporal para evitar estasis de buche. El volumen de administración máximo es de 30 ml/kg de peso corporal. Los pollos pueden admitir hasta 50ml/kg, pues su buche tiene mayor capacidad. No obstante, debe empezarse con un volumen pequeño, no más de la mitad del máximo recomendado, hasta comprobar que el ave tolera el sondaje adecuadamente.

Se mantiene al ave en posición vertical con el cuello extendido. El tubo se introduce con suavidad por el lado izquierdo del pico, por encima de la lengua hacia el lado derecho del esófago, hasta el buche. Una vez la papilla llega al buche, el tubo se retira con cuidado y el ave se libera. Si durante el procedimiento se observa que el ave tiene reflujo hacia la boca, se libera y se deja que trague o escupa la papilla de la boca. La frecuencia de alimentación es de 3 a 4 veces al día.

Conejos[1,5]

Los conejos anoréxicos precisan alimentación forzada (salvo que existan contraindicaciones, como por ejemplo deshidratación severa u obstrucción digestiva). Algunos aceptan ser alimentados por boca con jeringas, pero para minimizar el riesgo de aspiración y hacer el procedimiento más rápido se recurre al sondaje nasogástrico. Para ello, se requieren sondas finas de 1,5 -2,5 mm de diámetro. Es recomendable asimismo tener formulaciones especiales para nutrición forzada de herbívoros (p. ej. Oxbow® o Rock Solid Herpetoculture®).

La técnica es similar a la empleada en gatos. Una vez que la sonda empieza a deslizarse por la cavidad nasal debe inclinarse la cabeza del conejo hacia delante para facilitar la entrada de la misma en el esófago (y no en tráquea) y se introduce hasta la marca hecha previamente. La correcta colocación de la sonda se comprueba mediante radiografía (Fig. 7) o mediante aspiración y visualización de contenido gástrico en la misma. Aunque se recomienda suturar la sonda, en experiencia de los autores se puede sujetar bien directamente con esparadrapo al pelo del animal (Fig. 8).

El cálculo de requerimientos nutricionales sigue la fórmula: $TMB = 70 \times P^{0,75}$, siendo *TMB* la tasa metabólica basal en kcal/día y *P* el peso en kg. El valor de TMB obtenido puede multiplicarse por el factor de corrección para conejos hipermetabólicos. Este factor puede ser de 1,2 a 2. Es importante que la fibra constituya al menos el 13,6% de materia seca y la proteína suponga aproximadamente un 26% del requerimiento calórico. Las fórmulas comerciales para herbívoros suelen contener entre 2,6 y 3 kcal/g de preparado seco.

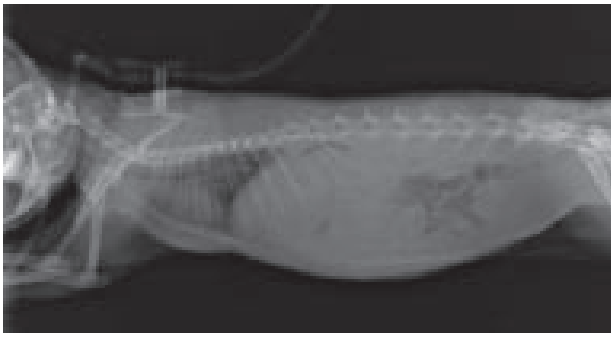

Figura 7. Comprobación radiográfica de la correcta colocación de la sonda nasogástrica en un conejo.

Figura 8. Sujeción de la sonda nasogástrica mediante tiras de esparadrapo en un conejo.

SUMMARY: Exotic animal emergencies are attended frequently in small animal practices. Although primary clinical care is similar in both groups of patients, some particular distinctions in the physiology and management of these exotic species must be taken into account when attending emergency cases. Minimal requirements to attend rabbits, psittacines and reptiles in small animal practices are described. Main procedures to achieve patient stabilization are also discussed. Thermoregulation in reptiles becomes a priority on behalf of their ectothermic physiology. Dehydration is a common situation in most of the critically ill patients and should be corrected as soon as possible. Physiological basis for water balance in rabbits, birds and reptiles, and their practical consequences are described in detail. In this context, the use of Doppler devices to measure systolic arterial tension (SAT) in rabbits and birds in hypovolemic shock or in hypertension situations is discussed. Finally, enteral forced nutrition is described as an emergency procedure in anorexic and undernourished exotic patients.

Bibliografía

1. Paul-Murphy J. Critical Care of the Rabbit. *Vet Clin North Am Exot Anim Pract* 2007; 10 (2): 437-461.

2. Mader DR, Rudloff E: Emergency and critical care. En Mader DR (ed): Reptile Medicine and Surgery. WB Saunders 2nd ed; 2006, 533-548.

3. Harrison GJ, Lightfoot TL, Flinchum GB. Emergency and critical care. En Harrison GJ & Lightfoot TL (Eds), Clinical Avian Medicine and Surgery, Spix publishing, 2006, 213-232.

4. Raftery A: Clinical examination. En Girlining SJ, Raiti P: BSAVA Manual of Reptiles, 2nd ed; 2004, 51-62.

5. Lichtenberger M. Shock and Cardiopulmonary-Cerebral Resuscitation in Small Mammals and Birds. *Vet Clin North Am Exot Anim Pract* 2007; 10(2): 275-292.

6. Bowles H, Lichtenberger M, Lennox A. Emergency and Critical Care of Birds. *Vet Clin North Am Exot Anim Pract* 2007; 10 (2): 345-394.

7. Álvarez B, Jiménez J: Reptiles en estado crítico: Tratamiento del shock, fluidoterapia, condiciones generales de hospitalización y soporte nutricional. *Proc XVI RC GMCAE*. Madrid. 2006.

8. Varga M: Captive maintenance and welfare. En Girlining SJ, Raiti P: BSAVA Manual of Reptiles, 2nd ed; 2004, 6-17.

9. Divers SJ: Administering fluid therapy to reptiles. *Exotic DVM Mag* 1999; 1(2):5-10.

10. Mitchell MA: Therapeutics. En Mader DR (ed): Reptile Medicine and Surgery. WB Saunders 2nd ed; 2006; 631-664

11. Westerhof I, Pellicaan CHP. Effects of different application routes of glucocorticoids on the pituitary adrenocortical axis in pigeons (*Columba livia domestica*). *J Avian Med Surg*, 1995; 9: 175-181.

12. Westerhof I, Van der Brom ME, Mol JA et al. The sensitivity of hypothalamic pituitary adrenal system of pigeons (*Columba livia domestica*) to suppression by dexametasone, cortisol and prednisone. *Avian dis*. 1994; 38: 435-445.

13. Lichtenberger M, Chavez W, Brunsen D, Kirby R. Direct versus indirect blood pressure monitoring during acute blood loss in Pekin ducks (*Anas platyrrhynchus domesticus*). *Proc AAV*, 2004; 3-6.

14. Dorrestein GM, Fricke C, Krautwald-Junhanns ME. Atherosclerosis in African grey parrots (*Psittacus e. erithacus*) and Amazons (*Amazona spp)*. *Proc AAV*, 2006; 95-98.

15. Lichtenberger M. Critical Care Monitoring. En *Vet Clin North Am Exot Anim Pract* 2007; 10 (2): 317-344

16. Fox JG, Anderson LC, Loew FM, Quimby FW. *Laboratory Animal Medicine*. 2nd ed. American College of Laboratory Animal Medicine Series. Academic Press. 2002

17. Lichtenberger M. What's New in Small Mammal Critical Care. *Proc AAV* 2008; 193-206.

18. Donoghue S: Nutrition. En Mader DR (ed): Reptile Medicine and Surgery. WB Saunders 2nd ed; 2006; 251-298.

19. Koelle P: Diets for tube feeding in reptile medicine. *Proc* ARAV, 2006**;** 23-25

20. McArthur S: Feeding techniques and fluids. En Mcarthur S, Wilkinson R, Meyer J (ed). Medicine and Surgery of tortoises and turtles. Blackwell Publishing; 2004; 257-271

21. Johnson JD: Esophagostomy tube deficiency in the management of ill reptiles. *Proc ARAV 2002*; 137-139.

22. Divers SJ: Esophagostomy tube placement in chelonians, *Exotic DVM*, 2001; 2(6): 27-30

Fibrodisplasia Osificante Progresiva-like (FOP-Like) felina

Feline Fibrodysplasia Ossificans Progressiva-Like (FOP-Like)

A. Elvira
Clínica Veterinaria Alierta. C/ Escultor Félix Burriel, 6. 50.008 Zaragoza (España)

RESUMEN: La Fibrodisplasia Osificante Progresiva (FOP) es una de esas enfermedades extremadamente raras, de herencia autosómica dominante, que afecta al tejido conectivo de las personas afectadas. Se desconoce la etiología y tratamiento efectivo. Ha sido descrita la enfermedad tanto en humanos como en perros, cerdos y gatos. En gatos la enfermedad se denomina FOP-Like, tiene una presentación y sintomatología similares a lo que ocurre en humanos, y sólo han sido referenciados 10 casos en todo el mundo. Presentamos en este artículo un caso en un gato, lo que supone la primera documentación de esta enfermedad que se describe en España. Tiene como similitud, comparado con el proceso en humanos, que aparece a partir de una revacunación que actuaría como "gatillo autoinmune", la cual activaría el sistema inmunológico causante de la enfermedad. En gatos tampoco se conoce la etiología de la enfermedad, ni tratamiento eficaz que controle el proceso, dado que todos los casos documentados hasta la fecha han acabado en la muerte o eutanasia de los animales afectados.

C

Palabras clave: Osificación heterotópica, BMP4, vacunación, autoinmune.
Keywords: Heterotopic ossification, BMP4, vaccination, autoimmune.
Clin. Vet. Peq. Anim, 30 (1): 15-22, **2010**

Introducción

Fibrodisplasia Osificante Progresiva (FOP), Enfermedad de Munchmeyer, esqueletogénesis ectópica, miositis osificante, etc., son sinónimos de una rara alteración autosómica dominante del tejido conectivo de los humanos. Esta rara afección humana tiene una bajísima incidencia, ya que se cree que hay no más de 2.500 casos en todo el mundo. Esta patología provoca una miositis osificante de ciertos tejidos blandos (músculos y tendones) que se convierten en hueso. Por este motivo, a las personas afectadas se les denomina "hombres de piedra".

Desde el siglo XIX ha habido referencias esporádicas en la literatura médica describiendo a pacientes que, aparentemente, se "volvieron de piedra". Es posible que algunos de estos casos puedan haber sido atribuibles a la FOP.

Munchmeyer describe la enfermedad en 1969, aunque la primera mención del cuadro patológico fue hecha por Guy Patin en 1992.

El 75% de los afectados suelen presentar deformaciones en el momento del nacimiento que hacen reconocer la enfermedad. Las malformaciones más comunes son la microdactilia y la anquilosis de las falanges de los dedos gordos de los pies o *"hallux valgus"* (congénito), y el progresivo crecimiento postnatal de huesos extra (osificación heterotópica) en el interior del tejido blando. La osificación heterotópica aparece generalmente dentro de la primera década de vida a partir de brotes (*"flare-ups"*) que pueden ocurrir sin ninguna causa aparente o en respuesta a algún trauma (espontáneo o inducido). Estos brotes son frecuentemente mal diagnosticados como tumores, y se caracterizan por grandes bultos dolorosos en el tejido blando conectivo incluyendo tendones, ligamentos, fascia y músculo esquelético.[10]

Los músculos faciales y músculos indispensables para funciones vitales (diafragma, corazón, etc.) no se ven afectados.

Se están haciendo estudios e investigaciones sobre la FOP en humanos, pero los avances son escasos, ya que se desconoce con exactitud la causa genética y molecular de la enfermedad. Además, la progresión errática de la enfermedad, la dificultad en la obtención de biopsias diagnósticas en estados definidos de su evolución, la falta de un modelo animal genéticamente relevante para las pruebas terapéuticas, la falta de familias multigeneracionales para el estudio de su variabilidad natural y la falta de estudios verdaderamente objetivos (estudios aleatorios, doble ciego controlados por placebo) dificultan aún más los esfuerzos para el establecimiento de la base para un tratamiento racional de esta enfermedad tan compleja, que posee características genéticas, evolutivas, postraumáticas y autoinmunes.[10]

Se han relacionado los brotes de osificación heterotópica (*"flare-ups"*) con traumas quirúrgicos, inyecciones intramusculares, procedimientos dentales e infecciones víricas (gripe-influenza). Estos brotes son esporádicos e

impredecibles, y hay una gran variabilidad en cuanto al grado de progresión de la enfermedad.[10,16]

En todos los estudios revisados sobre el FOP humano relacionan a las BMP (*bone morphogenetic protein*) como las proteínas implicadas en el desarrollo de la enfermedad.

Han sido descritas de manera esporádica condiciones semejantes a la FOP en gatos domésticos, cerdos y perros. Asimismo, es dudoso que las condiciones semejantes a FOP en estos animales sean realmente FOP.[10]

En los perros, la miopatía osificante se describe generalmente como una miositis osificante progresiva, y puede producirse de forma local o generalizada. Clínicamente el animal se niega a moverse, y en la exploración radiológica se pueden observar zonas intramusculares afectadas con radiodensidades semejantes a la del hueso.[18]

Histológicamente se observa una osificación progresiva del tejido conjuntivo intramuscular, en el que se encuentran parches aislados de hueso trabecular y cartílago, además de infiltrados linfocíticos perivasculares que dan origen al término miositis, utilizado para esta alteración.[18]

Sin embargo, sería más adecuado el término fibrodisplasia, porque ni el microscopio óptico ni el electrónico muestran lesiones que confirmen la lesión primaria de las fibras musculares.[18]

La aparición de una contractura muscular permanente con fibrosis muscular (infraespinoso, cuádriceps femoral) ocasiona cojera. La etiología no suele estar clara, aunque se han propuesto algunas causas como malformaciones congénitas, infecciones por ***Neospora caninum*** y traumatismos. En perros hay descrito sólo un caso clínico.[9,18]

En cuanto a los gatos, la condición de FOP-Like como así se denomina, ha sido descrita en gatos domésticos, con diez casos esporádicos entre los años 1980 y 2.009.[1-6,14,15] La enfermedad ocurre en gatos hembras y machos, y se ha visto en animales de pelo largo y corto. Afecta a gatos de edades comprendidas entre 10 meses y 10 años. A diferencia de la enfermedad en humanos, los gatos no presentan la malformación congénita de las extremidades distales (microdactilia y *hallux valgus*). Los estudios radiográficos revelan múltiples áreas de osificación heterotópica dentro de los músculos afectados. Una intensa infiltración linfocítica perivascular ha sido descrita en etapas avanzadas de lesiones fibroproliferativas, que son muy similares a las vistas en las lesiones del FOP humano. En las lesiones felinas hay una marcada proliferación del tejido conectivo, seguida de una formación de cartílago y hueso en *epimisium*, tendones y fascia similar a la apariencia temprana en el FOP humano. El curso clínico de la enfermedad felina es rápido, con el desarrollo de una severa incapacidad que ocurre de semanas a meses.[10]

El resultado en la totalidad de casos descritos es una muerte rápida por causas naturales o por petición de los propietarios. La similitud entre la enfermedad FOP-Like en gatos y la humana hace que pueda servir como un modelo animal para este desorden genético (Tabla 1)[13]. Desafortunadamente todas las evaluaciones realizadas hasta la fecha de los estudios *posmorten* de los gatos domésticos y de animales no vivos están actualmente en proceso de estudio.[13]

El origen etiopatogénico es desconocido, aunque se cree que las causas genéticas puedan ser similares a las de los humanos, pero faltan casos y estudios que así lo demuestren.[10,12,16,17]

Caso clínico

Gata castrada, de raza común de pelo largo, de color gris. Fue recogida de la calle con 1 mes y no tuvo incidentes notables durante 10 años. Cada año se vacunaba de trivalente y leucemia sin mostrar ningún signo de hipersensibilidad ni efecto secundario relacionado con la misma.

A los 10 años acude a la clínica a recibir su revacunación anual, la cual fue realizada con las mismas marca vacunal y vía de administración subcutánea. A las 48h manifiesta una cojera de la extremidad anterior derecha (EAD). Presentaba dolor hiperagudo en la zona carpal, de tal intensidad que con sólo rozar la piel de la zona el animal manifestaba signos evidentes de dolor y agresividad. Así mismo existía dolor en la zona escapulohumeral de la misma EAD. Los paquetes musculares estaban normales. No había manifestaciones de dolor ni lesiones en ninguna otra extremidad ni zona corporal. Manifestaba una leve hipertermia de 39,5 ºC. Se realizaron radiografías de la articulación escapulohumeral, brazo y antebrazo derechos sin detectarse lesiones óseas ni signos artrósicos (Fig.1). Se sospechó de una posible "poliartritis por calicivirus vacunal" (a pesar de haber sido vacunado durante tantos años con el mismo tipo de vacuna), la cual puede manifestarse con virus calle tanto como con virus vacunal.[8,18] Se inyectó metil-prednisolona depot (Depo-Moderin, Pfizer), y se citó para revisión a las 48h.

En dicha revisión persistía el dolor a la palpación, pero la cojera había mejorado notablemente, así que se

Tabla 1. Comparativa de los datos clínicos y patogenéticos de la FOP[13]

Datos clínicos/patogenéticos	FOP Humanos	FOP-Like en gatos domésticos
Aparición natural	SI	SI
Modelo animal transgénico	NO	NO
Knockout genético	NO	NO
Quimera celular	NO	NO
Fisiopatología osificación heterotópica	Desconocida	Desconocida
Apariencia general al nacimiento	Sano	Sano
Malformación del dedo gordo del pie	SI	NO
Osificación heterotópica congénita	NO	SI
Osificación heterotópica postnatal	SI	SI
Osificación heterotópica progresiva	SI	SI
Progresión patrones anatómicos del FOP	SI	SI
Enfermedad diafragma progresiva	SI	SI
Restricción progresiva movimiento articular	SI	SI
Exacerbación por traumatismo	SI	Desconocido
Rigidez muscular por el Proceso de enfermedad	Diafragma, extraocular Cardiaca y liso	Parecido al FOP
Fusiones ortotópicas espina cervical	SI	NO
Osteocondromas tibiales mediales y proximales	SI	NO
Pérdida de la conducción auditiva	SI	Desconocido
Infiltración linfocítica en músculo esquelético	SI	SI
Lesiones angiogénicas fibroproliferativas	SI	SI
Osificación endocondral	Si	SI
Anormalidades en la expresión de la BMP	SI	SI

le citó nuevamente a los 10 días ante una evolución aparentemente favorable del proceso.

Trascurridos 20 días el proceso había empeorado y la cojera ya era bilateral. En esta ocasión la temperatura era de 39ºC. En la exploración detectamos cojera y dolor de ambas extremidades delanteras, con notable

Figura 1. Radiografía antero-posterior de ambas extremidades. No se aprecian lesiones perióstica, óseas o articulares en la zona de dolor.

incremento bilateral de los paquetes musculares de la zona escapular y antebrazo, así como los músculos de las extremidades posteriores: cuádriceps, poplíteos, glúteos, etc, siendo más evidentes en el lado izquierdo. La movilidad del animal era escasa y el dolor manifiesto. A la palpación, los paquetes musculares manifestaban una gran dureza Se tomaron muestras de sangre para analíticas y radiografías donde se apreciaban incrementos notables del volumen de los tejidos blandos, así como zonas de fibrosis musculares, no viéndose afectados los huesos ni las articulaciones (Figs. 2 a 6). En el estudio ecográfico abdominal todo estaba dentro de la normalidad.

Los resultados de los análisis (Tabla 2) manifiestan claramente un incremento de la CK (creatininkinasa) 779 Ul/l (< 80) enzima que se ve incrementada notoriamente en procesos que afectan a los músculos esqueléticos (miositis, fibrosis, lisis, etc.) es decir, lesiones que destruyen fibras musculares. La serología

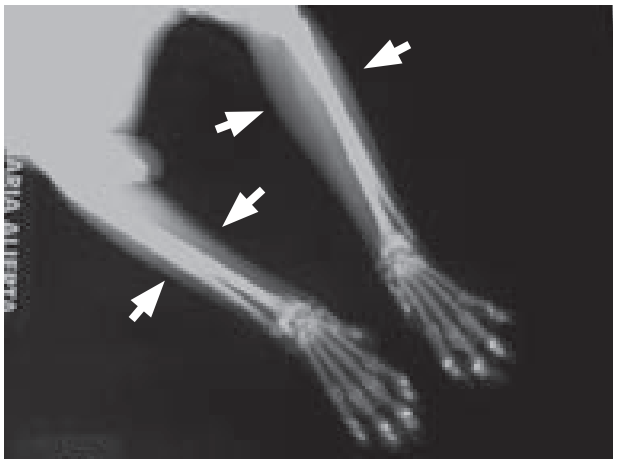

Figura 2. Radiografía antero-posterior de ambas extremidades. Se aprecia un mayor volumen de la musculatura del antebrazo de la EAI respecto de la de la EAD.

Figura 3. Detalle del aumento de masa muscular de la zona glútea y cadera de la EPI.

Figura 4. Detalle de la misma zona de la foto anterior, rasurada antes de la toma de biopsia muscular.

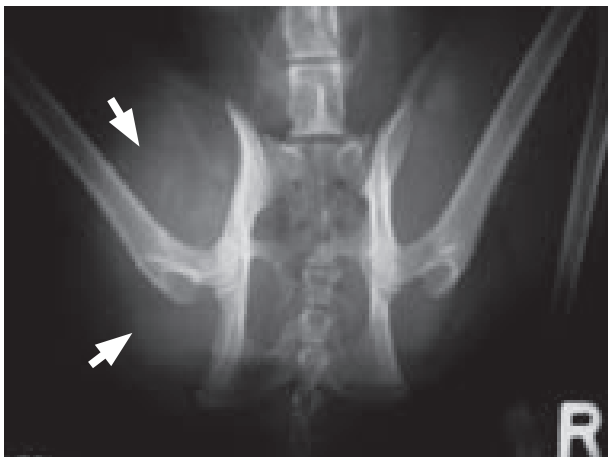

Figura 5. Radiografía dorso-ventral de cadera donde se aprecia incremento de los músculos de la zona glútea de la EPI, con zonas de osificación en su interior.

de Leucemia Felina, Inmunodeficiencia Felina y Toxoplasmosis fueron negativas. El proteinograma mostraba parámetros normales en sus fracciones proteicas y con un cociente A/G = 1,09. En el análisis de

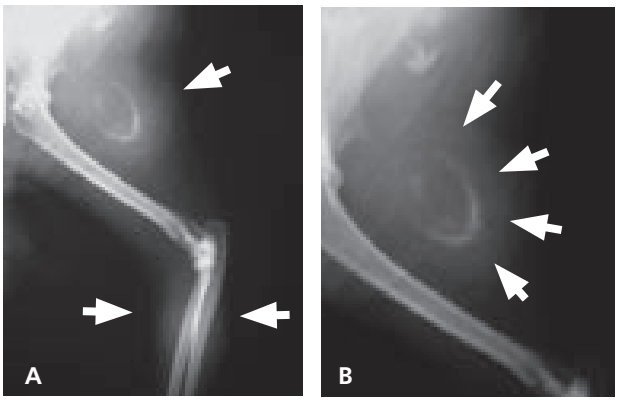

Figura 6. A: Radiografía lateral de la EAD donde se aprecia en la zona del músculo Tríceps un notable incremento del mismo con un núcleo de osificación en su interior. También se aprecian aumentados los músculos del antebrazo. B: Detalle de la osificación del Tríceps Braquial de la EAD con núcleo de osificación más radiopaco.

orina no se detectaron anormalidades. En esta ocasión no hubo ninguna mejoría con la corticoterapia.

Ante tales resultados se cita al gato para la realización de biopsias musculares y su estudio anatomopatológico pertinente. Se tomaron muestra de los músculos más notoriamente afectados: semitendinoso, tríceps braquial y glúteo superficial. Las muestras fueron enviadas al Servicio de Patología Animal de la Facultad de Veterinaria de la Universidad de Pisa (Italia), expertos cualificados en estudios de patología neuromuscular a nivel europeo.

El resultado de la biopsia menciona:

*"En **músculo Glúteo Superficial** hay un infiltrado inflamatorio compuesto por numerosos macrófagos y un menor número de linfocitos y células plasmáticas con una distribución peri y endomiosal, asociado a la necrosis de las miofibras, fagocitosis y una severa fibrosis endo y perimiosal. La distribución de las miofibras, las reacciones oxidativas así como las ramas nerviosas intramusculares no presentan cambios patológicos "* (Figs. 7 a 9)

*"En **músculos Tríceps y Semitendinoso** se observa una ligera variabilidad en el tamaño y forma de las miofibras. Se observan de forma dispersa alguna fibras angulares y atróficas redondeadas con una distribución y reacciones oxidativas normales. Es evidente una ligera fibrosis perimiosal, con un incremento en la celularidad del tejido conectivo y la acumulación de material amorfo basófilo (compatible con una matriz mucopolisacárida-like). Las ramas nerviosas intramusculares no muestran cambios patológicos"* (Fig. 10).

*"**Diagnóstico y Comentario**: Los cambios patológicos mencionados del Glúteo Superficial son evidentes de una miositis de posible origen*

Tabla 2. Análisis clínicos sanguíneos e inmunológicos

HEMATOLOGÍA			
SERIE ROJA		**VALOR**	**REFERENCIA**
Hematocrito		35,2 %	24 – 45
Hematíes		6,48 millones/mm³	5,0 – 10,0
Hemoglobina		10,4 gr/dl	8 – 17
VCM		54,32 fL	39 – 55
HCM		16,05 pg	13 – 17
CMHC		29,55 %	30 – 37
CRN/100GB		0	0,0 – 2
SERIE BLANCA	**%**	**VALOR**	**REFERENCIA**
Leucocitos	100	14.900 /mm³	5.000 – 18.000
FÓRMULA LEUCOCITARIA	**%**	**VALOR**	**VALOR**
Neutrófilos en banda	0	0,0 /mm³	0 – 300
Neutrófilos	80	11.920,0 /mm³	2.500 – 12.500
Eosinófilos	0	0,0 /mm³	0 – 750
Linfocitos	17	2.533,0 /mm³	1.500 – 7.000
Monolitos	3	447,0 /mm³	100 – 850
SERIE PLAQUETAR		**VALOR**	**VALOR**
Plaquetas		208 miles /mm³	100 – 400

BIOQUÍMICA		
	VALOR	**REFERENCIA**
Albúmina colorimétrica	3,74 gr/dl	1,8 – 3,6
Fosfatasa alcalina	116 UI/l	< 90
ALT /GPT	47 UI/l	< 55
Amilasa	3.029 UI/l	< 800
AST / GOT	56 UI/l	< 60
Bilirrubina total	0,27 mg/dl	0,15 – 0,30
Calcio	10 mg/dl	8,6 – 10,8
Colesterol total	154 mg/dl	70 – 150
Cloro	116 meq/l	108 – 128
Creatinina	1,07 mg/dl	0,5 – 1,5
Hierro	96 microgr/dl	68 – 215
Fósforo inorgánico	4,15 mg/dl	3,5 – 6
Glucosa	157 mg/dl	55 100
Lipasa	11 UI/l	< 200
Sodio	144 meq/l	143 – 158
Potasio	3,7 meq/l	3,2 – 5,3
Triglicéridos	595 mg/dl	50 – 100
Urea	47 mg/dl	40 - 75
Proteínas totales	7,6 gr/dl	6,0 – 7,5
Creatininkinasa	779 UI/l	< 80

INMUNOLOGÍA	
Leucemia Felina	NEGATIVO
Inmunodeficiencia Felina	NEGATIVO
Toxoplasmosis (IgG e IgM)	NEGATIVO

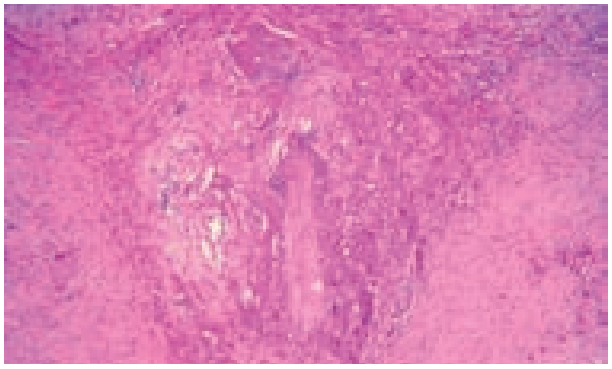

Figura 7. Músculo Glúteo Superficial tinción H&E. Fibrosis extensa y mineralización con presencia de células multinucleadas dispersas e inflamación periférica (imagen y comentario cedidos por gentileza del Dr. Carlo Cantile, Universidad de Pisa, Italia).

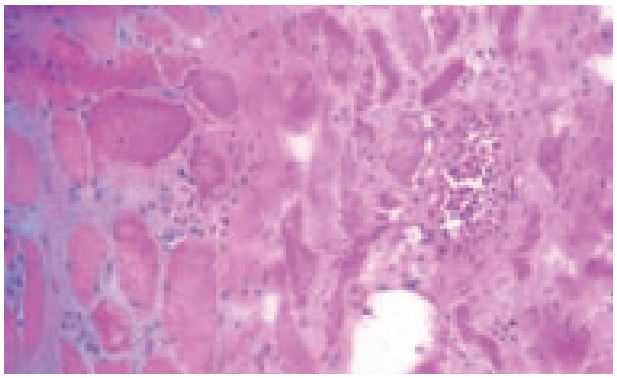

Figura 8. Músculo Glúteo Superficial tinción H&E. Infiltrados inflamatorios multifocales compuestos por macrófagos, linfocitos y células plasmáticas (imagen y comentario cedidos por gentileza del Dr. Carlo Cantile, Universidad de Pisa, Italia).

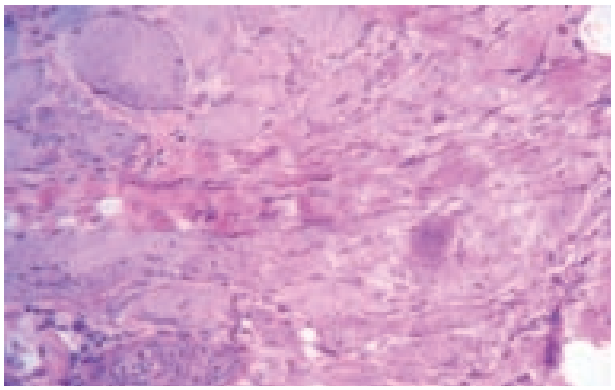

Figura 9. Músculo Glúteo Superficial tinción PAS. Fibrosis con atrofia miofibrilar y miofagocitosis (imagen y comentario cedidos por gentileza del Dr. Carlo Cantile, Universidad de Pisa, Italia).

inmunomediado; sin embargo, los signos clínicos y los cambios patológicos observados por las lesiones perimiosales en los músculos Tríceps y Semitendinoso sugieren una ***Fibrodisplasia Osificante Progresiva****, que en sus estadios iniciales puede cursar con presencia de infiltrados inflamatorios "*.

Transcurridas 24h posteriores a la toma de biopsias, el gato muere de forma súbita. Los propietarios no

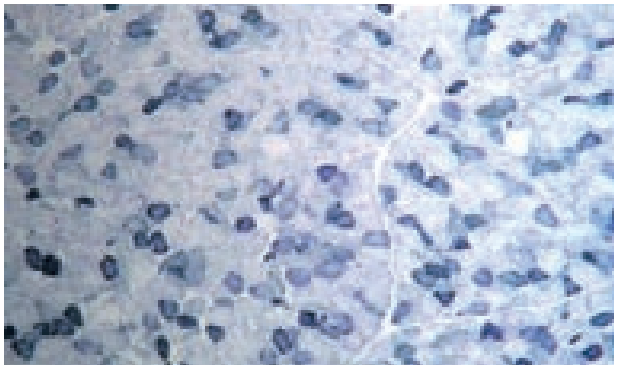

Figura 10. Músculo Tríceps Braquial tinción SDH. Fibras atróficas dispersas angulares y redondeadas con una distribución miofibrilar normal y reacción oxidativa normal (imagen y comentario cedidos por gentileza del Dr. Carlo Cantile, Universidad de Pisa, Italia.)

permitieron realizar un estudio de necropsia completo ni enviar el cadáver a ningún centro de investigación.

Discusión

La FOP-Like Felina es una de esas enfermedades denominadas raras, con diez casos publicados, que se presenta de manera espontánea, y cuya causa u origen es desconocido, pero existe una gran correlación con la FOP humana en cuanto a forma de presentación y sintomatología.

Este caso sería, según toda la bibliografía consultada, el primero en el que se documenta la existencia de un caso de FOP-Like Felina en España.

Muchas evidencias de todos los niveles de investigación sugieren el compromiso del sistema inmunológico en la patogénesis de la FOP. La presencia de linfocitos y mastocitos en las lesiones tempranas de FOP, la muerte del músculo esquelético asociada a los linfocitos, brotes que surgen después de infecciones virales, el curso intermitente de los brotes y la respuesta positiva de estos en su fase inicial al uso de corticosteroides son todas evidencias importantes para apoyar el compromiso del sistema inmunológico en la patogénesis de los brotes de FOP. Algunas de estas evidencias también sugieren, que las características clínicas y patológicas de la FOP sugieren un componente autoinmune de la enfermedad, tal vez un "gatillo" autoinmune.[10]

La BMP4, la proteína que estimula la producción ósea en la FOP, es producida por el músculo esquelético y puede ser producida en los lugares del tejido blando donde hay lesiones. En condiciones normales, la BMP4 estimula fuertemente la producción de varios antagonistas de las BMP, proteínas y sustancias que intentan detener la acción de la BMP4 y el crecimiento óseo resultante. Una respuesta adormecida del antagonista de la BMP4 después de un traumatismo, como ocurre en la FOP, permitiría la rápida expansión de la BMP4 en el cuerpo y desencadenaría un fuerte crecimiento de tejido fibroso, altamente vascularizado, que ayuda a la formación explosiva y progresiva de hueso vista durante un brote de FOP. Estos hallazgos en FOP ilustran la importancia de un balance crítico entre las proteínas productoras de hueso, como la BMP4 y sus antagonistas, y sugieren un potencial para el desarrollo de estrategias de tratamiento basadas en los antagonistas de las BMP. Se sugiere que los genes que codifican las proteínas que regulan las BMP4, las moléculas de la célula que reciben la señal de las BMP4 (receptores de BMP4) y tal vez las proteínas que degradan las BMP4 o las células que reciben la señal de las BMP4, pueden ser disfuncionales en las células FOP.[10,11,16]

El fallo que presentan las células de FOP en producir apropiadamente algunos antagonistas y supresores de la BMP4 en respuesta a una misma señal, apoya la idea de que existe una pérdida de retroalimentación negativa por la cual los niveles de expresión de las BMP4, y así también su actividad, pueden estar acentuadamente elevados y sostenidos en la FOP. [10]

Unos glóbulos blancos especiales de la sangre (línea de células linfoblastoide) de pacientes con FOP producen una gran cantidad de proteínas osteomorfogénicas (*bone morphogenetic protein*) tipo 4 (BMP4), y a la vez, pequeñas cantidades de las proteínas que bloquean y eliminan las BMP4 (como Noggin y Gremlin).[10]

En este momento, el sistema más confiable para la inducción de lesiones aisladas semejantes a la FOP es la BMP4 humana producida por ingeniería genética recombinante, mezclada con una sustancia portadora heterogénea que se llama *matrigel*, que es inyectada en músculos de ratones. De esta manera se observan los estadios conocidos de osificación heterotópica de la FOP, como son la producción de linfocitos y mastocitos, la muerte de células del tejido esquelético, la formación de tejido fibroso con herramientas de la sangre, la transformación de este tejido en cartílago, la calcificación del cartílago, y la eventual sustitución del cartílago calcificado por hueso heterotópico maduro conteniendo elementos de médula ósea[10].

Parece ser que mutaciones recurrentes en el gen ACVR1/ALK2 del cromosoma 2q23-24 son las responsables de producir proteínas osteomorfogénicas BMP1 y BMP4. Estas han sido descritas en todos los casos familiares y esporádicos humanos, haciendo a estas la causa más probable de la enfermedad en humanos.[7,10-13,16,17]

Estudios recientes de F. Kaplan y E. Shore demuestran que el defecto genético más frecuente que causa FOP en humanos es el resultado de la primera mutación en

el receptor de BMP1/ALK2/ACRV1 (activin-like kinasa 2/activin receptor IA). Esta hace que se produzca la primera señal incontrolada de BMP.[16,17] Las señales del BMP afectan al desarrollo de los vasos sanguíneos y el sistema circulatorio. Esta estimulación hace que se active la osteogénesis y condrogénesis ectópica vista en el FOP. Se están investigando medicamentos que manipulen esta señal del BMP.[10]

En toda la bibliografía revisada describiendo casos humanos, existen muchas similitudes entre el modo de presentarse la enfermedad en estos y en gatos, por eso se intentan estudiar los felinos afectados para encontrar y desarrollar avances en la investigación de la enfermedad, pero realmente son muy pocos los casos donde esto se ha realizado.[10,11,13,17]

Según los estudios realizados por Kaplan y su equipo, las evidencias a todos los niveles de investigación, sugieren el compromiso del sistema inmunológico en la FOP.

En nuestro caso son muchas las coincidencias respecto a las conclusiones obtenidas de humanos, como son:

• La presencia de linfocitos y mastocitos (células cebadas) en las lesiones tempranas de FOP.

• La muerte (atrofia) del músculo esquelético asociada a los linfocitos.

• Presencia de fiebre intermitente junto a desarrollo de zonas endurecidas de tejidos blandos.

• Brotes que surgen después de infecciones virales o vacunaciones.

• La respuesta positiva del brote inicial al uso de corticosteroides, y su nula o mínima respuesta en estadios posteriores.

Son todas evidencias importantes para apoyar el compromiso del sistema inmunológico en la patogénesis de los brotes de FOP. También sugieren un componente autoinmune de la enfermedad, tal vez un "gatillo" autoinmune, que en este caso bien pudo ser la vacunación que actuó como un *"flare-ups"*. En humanos han relacionado el inicio espontáneo e impredecible de algunos casos, que han estado ocultos durante años, a raíz de procesos de influenza natural y/o como consecuencia de vacunaciones frente a la gripe, por el virus vacunal y/o por el mínimo trauma asociado a su inoculación intramuscular.[10,16,17]

Tal relación entre el episodio descrito en nuestro caso y la vacunación como posible desencadenante, no ha sido descrito en ninguno de los 10 casos referenciados en la bibliografía en felinos (de 1980 a 2.009),[1-6,14,15]pero se ha descrito en los fenómenos esporádicos en humanos.

Una cuestión a plantearse en un caso de FOP-Like felino es realizar la toma de biopsias musculares o no tomarlas, dadas las consecuencias que se asumen con las mismas. En gatos no hay otra forma de diferenciar una FOP-Like de otros procesos musculares como tumores, polimiositis, fibrosis, etc., por eso hay que asumir ese riesgo. Mencionar que en humanos procuran no realizar toma de biopsias musculares, y se realiza el diagnóstico por el cuadro sintomatológico (microdactilia y la anquilosis de las falanges de los dedos gordos de los pies) presente en el 75% de casos.

En las distintas opciones terapéuticas revisadas en la literatura médica humana, han empleado diversos protocolos que incluían: corticosteroides (prednisona), antiinflamatorios no esteroideos (inhibidores de COX-2), inhibidores de mastocitos, inhibidores de leucotrienos (Montelukast), aminobifosfonatos (Etidronato Pamidronato y Zoledronato), terapia genética con antagonistas de BMP (naturales como Noggin o sintetizado como "Muteim"), agentes anti-angiogénicos (factor básico de crecimiento de los fibrobastos "bFGF" y Equalamina), Talidomida, Retinoides (Isotretinoína y Etretinato), agentes quimioterápicos (Ciclosporina, Tamoxifeno, Vincristina, Vinblastina, Citoxan, Metotrexato, Adriamicina, etc), radioterapia, antibióticos (Fluoroquinolonas), bloqueadores del calcio, relajantes musculares (Ciclobenzaprina, Metaxalone y Lioresal), transplantes de médula ósea, y transplante de células madre. Con ninguna de estas se han obtenido resultados plenamente satisfactorios. Hasta el momento, no hay ningún estudio clínico doble-ciego, controlado por placebo que nos permita evaluar la eficacia relativa de cualquier tratamiento potencial.[10] En los casos revisados de FOP-Like en gatos, aunque sin éxito, han sido probados tratamientos con Etretinato,[14] Vitamina E más Selenio,[1] y prednisona más Etidronato.[3]

Ante todos estos datos y conclusiones nos planteamos una serie de preguntas:
• ¿Es posible que una persona o gato contenga en su genotipo todos los elementos necesarios para padecer FOP y que no lo manifieste?
• ¿Una causa desencadenante podría hacer que se manifiesten los síntomas sin tener un FOP genotipo?
• ¿Puede ser que la proteína BMP4 se sobreexprese por algún factor desencadenante?.
Todas estas y otras muchas preguntas se irán respondiendo conforme los estudios e investigaciones vayan avanzando en un futuro.

SUMMARY: Fibrodysplasia ossificans progressiva (FOP) is a very uncommom human disease with autosomal dominant genetic transmission that affects connective tissue. Aethiology and succesful therapy are unknown. A similar condition has been found in cats, dogs and pigs. Disease in cats, very similar to human FOP, is called FOP-Like and only ten cases have been reported. This article is, to the best of our knowledge, the first report of FOP-Like in Spain. As in humans, the inmune system response sparked off following vaccinations may be involved in the pathogenesis of FOP-Like. In cats, neither ethiology nor treatment are known as all the cases reported have resulted in death or euthanasia.

Bibliografía

1. Norris, A.M.Pallet, L., Wilcock, B. Generalized myositis ossificans in a cat. *J Am Anim Hosp Assoc* 1980. 16: 659-663.

2. Warren, H.B., Carpenter, J.L. Fibrodysplasia ossificans in three cats. *Vet Pathol* 1984. 21: 495-499.

3. Waldron,D., Pettigrew, V., Turk, M. et al. Progressive ossificans myositis in a cat. *J Am Anim Hosp Assoc* 1985. 187 (1): 64-65.

4. Lewis, D.D.. Fibrotic myopathy of the semitendinosus muscle in a cat. *J Am Anim Hosp Assoc* 1988. 193 (2): 240-241.

5. Bradley, W.A.. Fibrodysplasia ossificans in a Himalayan cat. *Aust Vet Pract* 1992. 22: 154-158.

6. Valentine, B.A., George, C., Randolph, J.E., et al.. Fibrodysplasia ossificans progresiva in the cat. A case report. *J Vet Int Med* 1992. 6: 335-340.

7. Valentine, B.A., Kaplan, F.S.. Fibrodysplasia ossificans progresiva in cats: a potentially importan animal model of the human disease. *Feline Pract* 1996. 24: 6.

8. Day, M.J.. Enfermedades Inmunomediadas del perro y el gato. Ed Grass 1999. 1: 140.

9. Guilliard, M.J.. Fibrodyspasia ossificans in a German shepherd dog. *J Small Anim Pract.* 2001. 42 (11): 550-553.

10. Kaplan, F.S., Shore, E.M., Glaser, D.L., et al.. The medical management of fibrodysplasia ossificans progresiva. *Clin Proc Intl Clin Consort FOP*. 2003. 1 (2): 1-81.

11. Olmsted, E.A., Kaplan, F.S., Shore, E.M.. Bone morphogenetic protein-4 (BMP4) regulation in fibrodysplasia ossificans progressiva. *Clin Orthop and Relat Res* 2003. 346: 334-343.

12. Kaplan, F.S., Glaser, D.L., Hebela, N., et al.. Heterotopic ossificans. *J Am Acad Orthop.Surg* 2004. 12: 116-125.

13. Kaplan, F.S., Shoe, E.M., et al.. Animal models of fibrodysplasia ossificans progressiva. *Clin Rev in Bone and Mineral Metabolism* 2005. 3 (3-4): 229-234.

14. Asano, K., Sakata, A., Shibuya, H., et al.. Fibrodysplasia ossificans progresiva-Like condition in a cat. *J Vet Med Sci* 2006. 68 (9): 1003-1006.

15. Gallorini, F. Fibrodysplasia ossificans progresiva, one case in cat: clinical and radiografic diagnosis. *Vet Anno*, 2008. 22 (3): 31-35.

16. Yu, P.Discoveries may help scientists understand why disease turns soft tissue into bone. *Howard Hughes Medical Institute*. Research News November 2008.

17. Yu, P.. Fibrodysplasia ossificans progresiva. *J Nature Med* 2008. 30.

18. Blot, S.: Miopatías fibróticas y osificantes de Trastornos del músculo esquelético. En: Ettinger,S.J., Feldman, E.C.. *Tratado de Medicina Interna Veterinaria*. 6º Ed. Edit. Elsevier. 2007. Vol. 1.Sec.X: 904.

Aliméntales con Hill's™, ahora por menos

Hill's™

Con nuevos precios más bajos en más de 170 productos,

la nutrición superior de Hill's™ Science Plan™ y Hill's™ Prescription Diet™ a un precio mejor que nunca.

- ✓ Más fácil de recomendar
- ✓ Mayor aceptación por parte de tus clientes
- ✓ Mejor cumplimiento de tu recomendación
- ✓ Alimentos Hill's accesibles a más clientes
- ✓ Más mascotas mejor alimentadas
- ✓ Mayor satisfacción de tus clientes

Para más información ponte en contacto con tu gestor comercial de Hill's.

Hill's
vets' no.1 choice™

*P.V.P. Recomendado. ™Marcas registradas propiedad de Hill's Pet Nutrition, Inc. ©2010 Hill's Pet Nutrition, Inc.

www.hillspet.es

icesaludvet

Servicio integral de imagen para tu clínica

web, newsletters, cartelería, papelería, señalética interior y decoración

EMPRESA ESPECIALIZADA EN COMUNICACIÓN VETERINARIA

Mejía Lequerica n12 5º - 4ª 08028 Barcelona
info@icesaludvet.com | telf.: 93 409 41 85

Plasmocitoma intratraqueal en un perro: Diagnóstico y tratamiento

Intratracheal plasmacytoma in a dog: Diagnosis and treatment

D. Palacios, A. Font, JMª. Closa, C. Catalá
Hospital Ars Veterinaria. C/Cardedeu Nº 3. 08023 Barcelona

RESUMEN: Un perro macho entero de 12 años, se presentó en la consulta con cuadro clínico cíclico de aumento de los sonidos respiratorios de 2-3 meses de duración. Estas crisis se presentaban siempre con el animal en reposo, nunca durante el ejercicio. En la exploración física no se detectaron ni tos ni anormalidades anatómicas en la palpación de la región cervical. Radiografías de la zona cérvico-torácica revelaron una estructura con densidad de tejido blando en la luz traqueal, a la altura del espacio intervertebral C5-C6. Se confirmó, mediante examen broncoscópico, la presencia de una masa pediculada que se extendía en el lumen traqueal y ocupaba aproximadamente el 90% de su diámetro, aunque permitía el paso del broncoscopio hasta la carina. Esta masa fue extirpada quirúrgicamente sin complicaciones. Los resultados del examen anatomopatológico resultaron diagnósticos de plasmocitoma, y seis meses tras la resección quirúrgica no ha habido recidiva de los signos clínicos.

Palabras clave: Plasmocitoma, tráquea, perro.
Keywords: Plasmacytoma, trachea, dog.
Clin. Vet. Peq. Anim, 30 (1): 25-29, **2010**

Introducción

Los tumores primarios en tráquea son poco frecuentes en perros. La sintomatología más común es la producida por la obstrucción de las vías aéreas, como tos paroxística de varias semanas de duración, disnea, estridor e intolerancia al ejercicio. Ocasionalmente se puede apreciar secreción hemorrágica oral o nasal e incluso fuertes episodios de disnea que hacen que el animal pueda sufrir un síncope.[1-3] Los signos clínicos suelen ser evidentes cuando más del 50% del diámetro de la tráquea está ocupado. Si la masa es muy grande, puede ser palpada externamente. Los pacientes suelen ser de mediana edad a viejos, con la excepción de los perros con osteocondroma, que se manifiesta a edades tempranas[1].

Caso clínico

Un perro no castrado, mestizo y de 12 años de edad, fue visitado para una segunda opinión por un posible cuerpo extraño en la tráquea. Hacía 2-3 meses se había iniciado un cuadro clínico de estridor espiratorio cíclico, que siempre ocurría cuando el animal se encontraba en reposo, nunca durante el ejercicio. No había tos ni signos de intolerancia al ejercicio. Presentaba un buen estado general, con presencia de un soplo cardiaco sistólico mitral de grado III/VI, que se auscultaba con mayor intensidad en el hemitórax izquierdo, como única anormalidad en la exploración física. La exploración externa de la región cervical y la auscultación de la tráquea resultaron normales, y la palpación de la tráquea no estimulaba la tos. El hemograma y la bioquímica no mostraron ninguna alteración (Tabla 1).

Teniendo en cuenta la edad del animal, la presencia del soplo cardiaco y que el único síntoma era la presencia de estridor espiratorio intermitente, el diagnóstico diferencial incluye neoplasia, cuerpo extraño, colapso de tráquea, y masas no neoplásicas como absceso, granuloma, pólipos, amiloidosis nodular, reacción tisular a *Filaroides osleri,* papilomatosis, traqueitis hiperplásica de origen desconocido, etc.[1]

El estudio radiológico demostró la presencia de una masa bien circunscrita con opacidad de tejido blando dentro de la tráquea, a la altura del espacio intervertebral C5-C6, cranealmente a la entrada del tórax (Fig. 1). El tórax presentaba una apariencia normal, pero en la tráquea cervical, anterior a la masa, se observó la presencia de una disminución en el diámetro de la vía aérea. Mediante broncoscopia se confirmó la presencia de una masa pediculada y un colapso de tráquea posterior a la masa (Fig. 2). La masa medía 1 x 2 cm y ocupaba aproximadamente el 90% de la luz traqueal. Al ser pediculado y móvil fue posible acceder con el broncoscopio hasta la carina y completar la exploración.

Dos dias más tarde se procedió a la resección quirúrgica de la masa y biopsia. Se premedicó con acepromacina (0´03 mg/Kg SC) y metadona (0´1 mg/Kg SC), y se añadió atropina (0´02 mg/Kg SC). La anestesia se indujo con propofol (3 mg/Kg IV) y diazepam (0´5 mg/

Kg IV) y se mantuvo con isofluorano en oxígeno.

Tabla 1. Resultados de los análisis realizados.

PARÁMETRO	RESULTADO	VALOR DE REFERENCIA
Células blancas K/µL	9´03	5´50-16´90
Linfocitos K/µL	1´11	0´50-4´90
Monocitos K/µL	0´90	0´30-2´00
Neutrófilos K/µL	6´90	2´00-12´00
Eosinófilos K/µL	0´5	0´10-1´49
Basófilos K/µL	0´06	0´00-0´10
Hematocrito %	51´9	37´0-55´0
Células rojas M/µL	6´97	5´50-8´50
Hemoglobina g/dL	16´3	12´0-18´0
MCV fL	74´5	60´0-77´0
RDW %	14´9	14´7-17´9
MCHC g/dL	31´3	30´0-37´5
MCH pg	23´33	18´50-30´00
Plaquetas K/µL	190	175-500
Fosfatasa Alcalina u/L	68	0-180
Creatinina mg/dL	1´00	0´5-1´9
Glucosa mg/dL	152	60-120
GPT U/L	64	0-100
Urea mg/dL	33´5	18-60
Proteínas totales g/dL	6´4	5´5-7´3

Se realizó un abordaje cervical ventral en la línea media y una traqueostomia craneal al inlet torácico, se colocó un segundo tubo endotraqueal caudalmente al tumor para facilitar la oxigenación del paciente (Fig. 3). La masa, debido a su carácter pedunculado, se extrajo sin necesidad de tener que extirpar ningún anillo traqueal. La tráquea se cerró con sutura absorbible monofilamento de 3/ 0 (Fig. 4). Se comprobó que la tráquea no presentaba fugas mediante su inmersión en suero salino fisiológico 0,9% y, posteriormente, se aspiraron las vías aéreas para no dejar secreciones que

Figura 1. Radiografía lateral de vías aéreas superiores, con el animal ya anestesiado, que proporciona una vista completa de la masa.

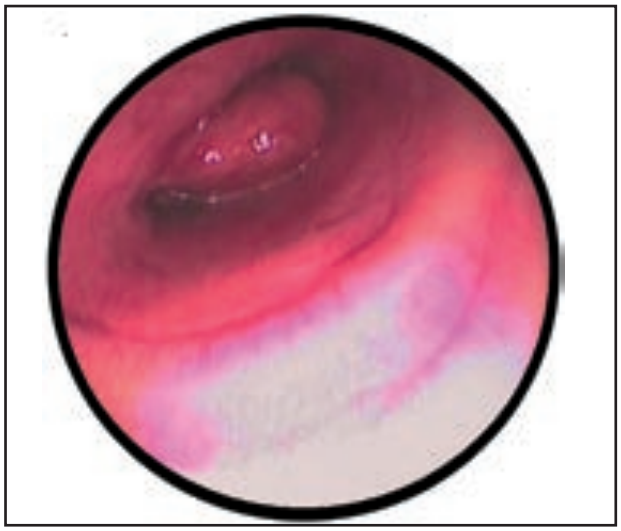

Figura 2. Imagen de la masa durante la broncoscopia (se observa el colapso de tráquea).

complicasen la recuperación. Radiografías y broncoscopia posteriores confirmaron que la masa se había extirpado en su totalidad (Fig. 5).

El animal fue hospitalizado y durante el periodo postoperatorio inmediato el paciente sufrió episodios de disnea con posterior colapso, con mucosas pálidas y pulso débil, de los que se recuperó pasados unos minutos con oxigenoterapia y fluidoterapia. Dado que el paciente presentaba un colapso traqueal, la manipulación de ésta y el nerviosismo del animal pudieron ser los causantes de los episodios, o bien un síncope vagotónico. Se pautó una sedación suave con acepromacina (0´03 mg/Kg SC TID). Y un tratamiento con ranitidina (1mg/Kg TID IV), dexametasona (0´1 mg/Kg BID IV), cefazolina (20 mg/Kg TID IV), metadona (0´1 mg/Kg cada 4 horas IV), una única dosis de atropina (0´02 mg/Kg SC) y butorfanol (0´2 mg/Kg cada 4 horas SC).

El perro fue enviado a casa al dia siguiente continuando el tratamiento a base de butorfanol (0´2 mg/Kg QID-TID PO), prednisona (0´5 mg/Kg BID PO) y cefalexina (20 mg/Kg BID PO). A los tres días acudió a control, encontrándose todo dentro de la normalidad y sin haber padecido crisis ni complicaciones.

El estudio anatomopatológico mostró una proliferación celular neoplásica que evolucionaba de forma difusa a nivel de la lámina propia, infiltrando la submucosa y el tejido muscular adyacente. Se trataba de elementos moderadamente pleomórficos, de morfología redondeada. Presentaban un citoplasma eosinófilo de aspecto granular y márgenes definidos. Los núcleos eran redondeados a ovoides, excéntricos y mostraban un patrón de cromatina rugosa y 1-2 nucleólos basófilos. La anisocariosis y anisocitosis eran moderadas y el índice

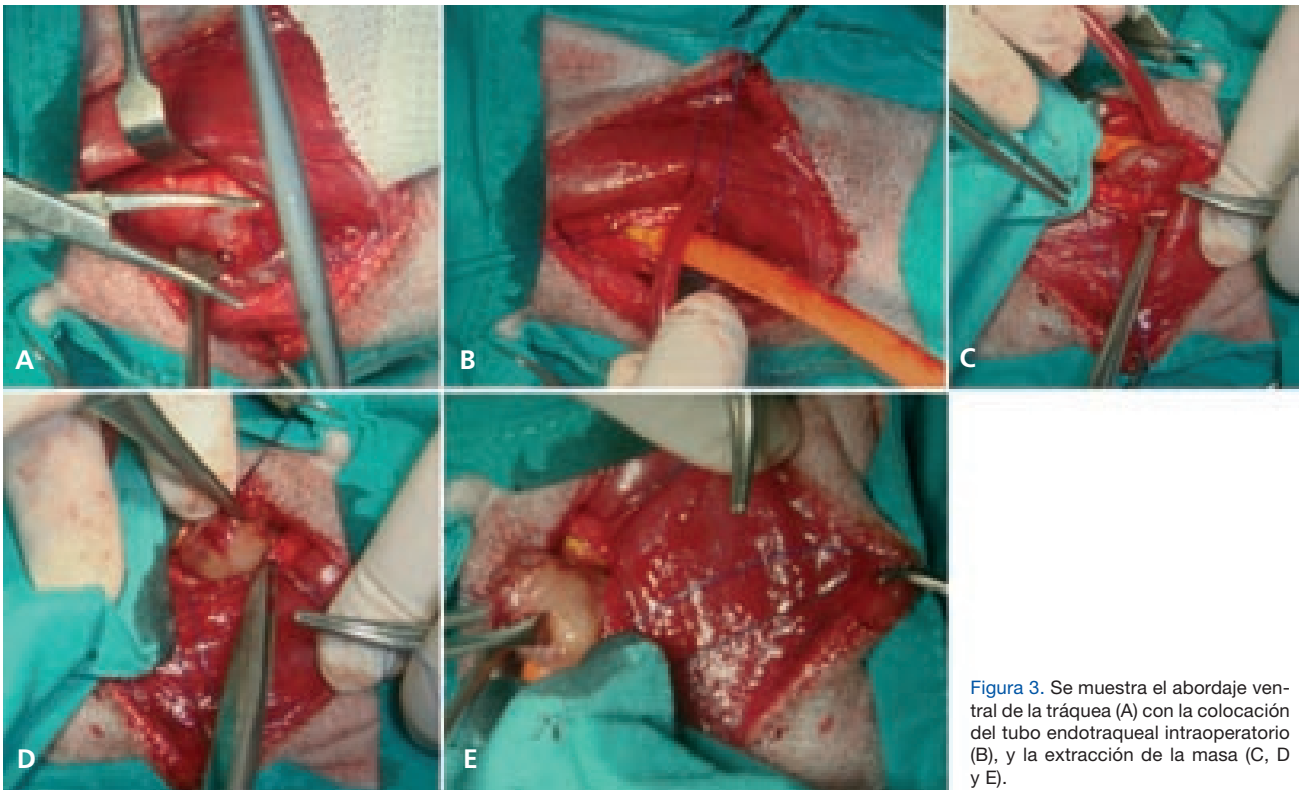

Figura 3. Se muestra el abordaje ventral de la tráquea (A) con la colocación del tubo endotraqueal intraoperatorio (B), y la extracción de la masa (C, D y E).

mitótico bajo. Se identificaron numerosos focos de necrosis intratumoral y algunas células multinucleadas. Aparecían también numerosas lagunas de un material eosinófilo homogéneo e hialino compatible con amiloide (Fig. 6). Estas características, junto con la positividad de la reacción inmunohistoquímica a cadenas lambda, que claramente mostraba marcaje del citoplasma de los elementos que proliferan (Fig. 7), confirmó el diagnóstico de plasmocitoma. El paciente permanece estable y asintomático 6 meses tras la intervención.

Discusión

Las neoplasias traqueales son relativamente poco frecuentes en el perro. Su incidencia respecto a todos los tumores del tracto respiratorio es de 8,2/100.000.[4] Pueden ser benignas o malignas ,habiéndose visto una distribución bimodal en función de la edad[1] un grupo a los 2 años o mas jóvenes.(osteocondroma y displasia osteocondral) y otro mayores de 6 años. Afecta tanto a machos y hembras, e igualmente a varias razas. El plasmocitoma extramedular de localización traqueal es una neoplasia poco descrita en la bibliografía. Existen, a conocimiento de los autores, únicamente tres casos descritos anteriormente, todos en perro, con edades comprendidas entre los 7 y 10 años.[2, 4, 5] Otros tumores descritos en tráquea incluyen linfoma, osteosarcoma, osteocondroma, carcinoma, leiomioma, adenocarcinoma, condroma, rabdomiosarcoma, linfosarcoma, condrosarcoma y mastocitoma.[1, 3, 6] No se dispone de datos suficientes que permitan calcular un porcentaje de incidencia preciso, pero basándose en la escasa casuística y la bibliografía disponible,[1] una aproximación sería un porcentaje del 5% de todos los tumores primarios en tráquea.

Se debe realizar un examen orofaríngeo siempre que se sospeche de una lesión que obstruya el tracto respiratorio superior. Si éste resulta normal, radiografías de la región cervical pueden poner de manifiesto la presencia de algún tipo de masa. La broncoscopia resulta muy útil para obtener una muestra de biopsia. La histopatología es muy importante, ya que hay tumores, como los linfomas, que responden a radioterapia y quimioterapia y se puede considerar un tratamiento no invasivo. En caso de tratarse de un tumor maligno, se debe hacer la valoración del estadio tumoral, que incluye la revisión de los nódulos linfáticos regionales, radiografías de tórax en las tres vistas, y si se dispone de ello, una RMN o un TAC para observar la extensión de la lesión, el tamaño de los ganglios linfáticos regionales y si hay evidencia de enfermedad metastásica. En el caso de tratarse de un linfoma, ecografía abdominal y aspirado de médula ósea.[7] Los plasmocitomas extramedulares son tumores benignos con origen en células plasmáticas que se encuentran más a menudo en mucosas de la

Figura 4. Masa de 1x2 cm.

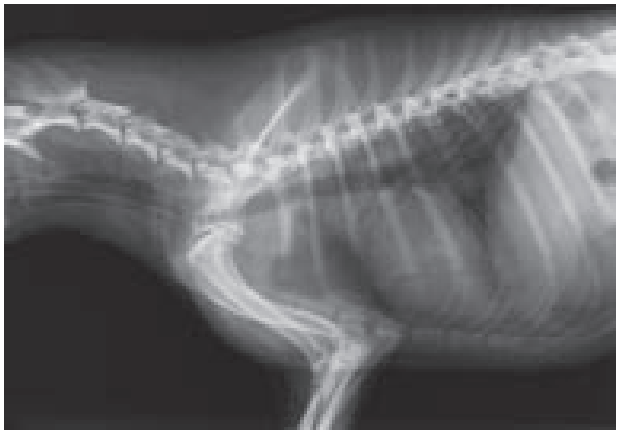

Figura 5. Radiografía lateral tomada después de la cirugía. Presencia de enfisema subcutáneo producido por la cirugía y ausencia de la masa.

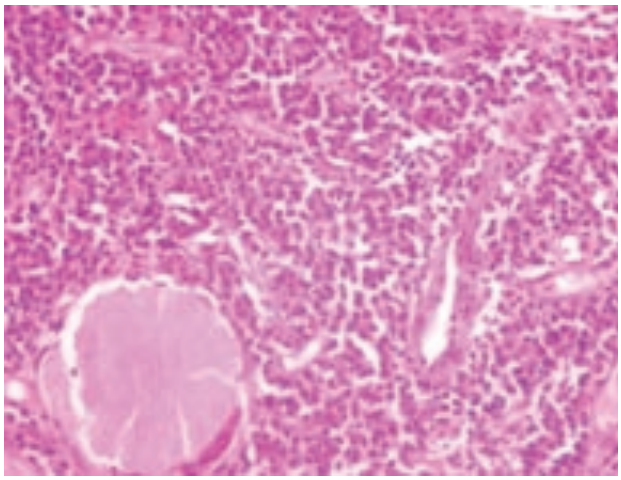

Figura 6. Corte histológico de la masa. Hematoxilina/Eosina. Cortesía de Histovet.

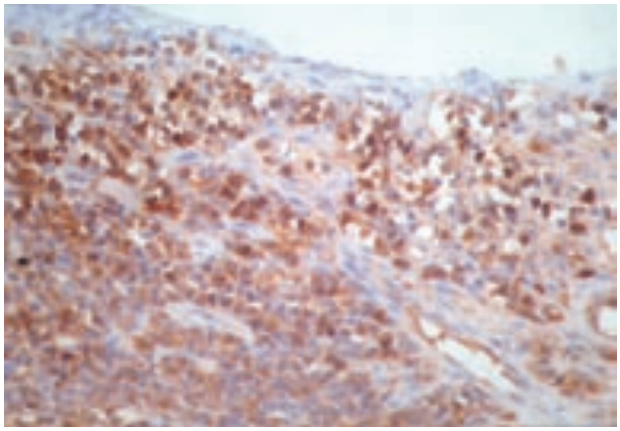

Figura 7. Corte histológico de la masa. Tinción inmunohistoquímica para cadenas lambda. Cortesía de Histovet.

cavidad oral y labios, recto y colon o la piel del tronco y extremidades. Aparecen a partir de linfocitos B que se originan fuera de la médula ósea, y aunque en perros parecen ser tumores no relacionados con mieloma múltiple,[2] si existen signos de enfermedad generalizada se deberían hacer pruebas para excluir esta patología. Histológicamente son similares en apariencia y no se pueden distinguir de tumores cutáneos asociados con mieloma múltiple. Se encuentran con mayor frecuencia en perros mestizos, de mediana edad o viejos, y no se ha visto predilección por sexos. Los casos referenciados en este artículo se han visto en un Schnauzer miniatura castrado de 7 años,[5] un cruce de Jack Russell Terrier castrado de 8 años,[2] una perra mestiza esterilizada de 10 años[4] y nuestro mestizo no castrado de 12 años. Los animales afectados no suelen presentar signos de síndromes paraneoplásicos, como pueden ser hipercalcemia o hipergammaglobulinemia.[4]

El signo clínico más común es disnea de aparición brusca. Otros signos que pueden estar presentes son jadeo, intolerancia al ejercicio, tos, depresión, cambios de voz, cianosis intermitente, dificultad para ladrar, colapsos y pérdida de peso.[1] En nuestro caso sólo había evidencia de respiraciones ruidosas, aun cuando el tumor tenía un tamaño mayor que otros tumores descritos que presentaban más sintomatología.[4,5] Otros casos descritos presentaban tos seca y hemoptisis,[2] disnea inspiratoria aguda[4] y distrés respiratorio que progresaba hasta el colapso.[5] Una radiografía simple que permita la visualización del tracto respiratorio superior suele ser suficiente para sospechar la presencia de una masa en la luz de la vía aérea, ya que ésta se ve bien contrastada gracias al aire, que proporciona un medio de contraste natural.[1] Los animales deben ser adecuadamente monitorizados durante la realización de las pruebas y, si existe compromiso respiratorio, puede ser necesario oxigenar y/o sedar al paciente para hacer un diagnóstico certero sin comprometer su vida, con la posibilidad de tener que mantener al animal intubado hasta la resolución del proceso.[1] En el caso que nos ocupa, el paciente presentaba un estrechamiento de la luz traqueal y un soplo cardiaco

de grado III/VI, que unidos a la presencia de la masa, aumentaban el riesgo de recuperación anestésica, aunque no fue necesario que permaneciera intubado tras la anestesia.

El estudio radiológico, junto a otros métodos, como una buena exploración física, auscultación, endoscopia, examen citológico de lavados traqueales y biopsia permiten diagnosticar el tumor traqueal. Se debe tener cuidado para no confundir una neoplasia con pólipos, granulomas eosinofílicos, amiloidosis nodular, reacción tisular contra *Filaroides osleri*, papilomatosis o traqueítis hiperplásica de origen desconocido, ya que la imagen radiológica es similar.[1] Por ello se debe confirmar mediante broncoscopia y biopsia. La broncoscopia permite ver la masa directamente, a no ser que exista hemorragia.

La valoración del estadio de este tumor debería incluir proteinograma (para descartar gammapatía monoclonal), evaluación citológica de aspirados de médula ósea, radiografías del esqueleto axial y apendicular, y análisis para proteinuria de Bence Jones.[2, 8] En el caso que nos ocupa, ya que el paciente no presentaba alteraciones en la exploración física ni a nivel de analítica sanguínea, con un valor de proteínas totales de 6´4 g/dL (valor de referencia 5´5- 7´3), y las radiografías del esqueleto no revelaron cambios significativos, se optó por no hacer más pruebas.

Las opciones de tratamiento incluyen resección quirúrgica, quimioterapia, radioterapia o combinaciones de éstas, según el tipo de tumor y el estadio tumoral. La mayoría de los tumores responden bien a la resección completa, y es el tratamiento de elección para tumores solitarios sin evidencia de metástasis, aunque el pronóstico dependerá siempre del tipo de tumor, el estadio y enfermedades concurrentes.[1, 9]

Nuestro paciente fue intubado sin dificultad dado el carácter localizado, consistencia y localización caudal de la masa. Dado el carácter pediculado de la masa no fue necesario extirpar ningún anillo traqueal. En ocasiones ha sido necesaria la resección de 3 ó 4 anillos y su posterior anastomosis.[2, 4, 5] Dependiendo del grado de elasticidad y tensión de la tráquea, se puede reseccionar, aproximadamente, del 20% al 60% de la tráquea y conseguir una anastomosis directa de los extremos.[10] Las lesiones benignas de tráquea, como el plasmocitoma extramedular, tienen buen pronóstico si se pueden extirpar completamente, ya que pocas veces se han visto recidivas o metástasis distantes. Se debe hacer seguimiento a largo plazo de los pacientes para diagnosticar posibles recidivas y metástasis, en las cuales sí estaría indicado tratar con quimioterapia o radioterapia.[4] Se ha descrito un caso de recidiva pasado un año de la cirugía, con un tiempo de supervivencia final de 17 meses y la presencia de metástasis en hígado,[5] mientras que en otros casos [2, 4] no se ha observado recidiva de los signos clínicos tres meses tras la cirugía. En nuestro caso, seis meses después de la intervención el paciente permanece asintomático, sin necesidad de tomar ninguna medicación.

SUMMARY: A 12-year-old male entire crossbreed dog was presented with a 2-3 months history of episodic increased breathing sounds. These tended to happen at rest, never during exercise. During physical examination no coughing or anatomical abnormalities were detected on palpation of the cervical region. Radiographs of the cervico-thoracic area showed the presence of a soft tissue opacity in the lumen on the trachea, at the level of C5-C6 intervertebral space. A bronchoscopic examination confirmed the presence of a pedunculated mass that extended into the tracheal lumen occupying approximately 90% of its diameter, but allowing the passage of the bronchoscope to the carina. The mass was removed surgically. The histologic examination findings were consistent with plasmacytoma, and six months following surgical resection there has been no recurrence of clinical signs.

Bibliografía

1. Brown MR, Rogers KS: Primary Tracheal Tumors in Dogs and Cats. *Compendium on counting education for the practicing vet*, November 2003; Vol. 25, Nº 11.

2. Schwartz P, Bellah JR, Wolfersteig D: What Is Your Diagnosis? Primary Tracheal Tumor. *J Am Vet Med Assoc*, 2005 April 15; 226(8): 1299-1300.

3. Jones ID, Klein A: What is your diagnosis?. *J Small Anim Pract*, March 2007; Vol 48: 177-179.

4. Chaffin K, Cross AR, Allen SW, Mahaffey EA, Watson SK: Extramedullary plasmacytoma in the trachea of a dog. *J Am Vet Med Assoc* 1998 May 15; 212(10): 1579-81.

5. Faulkner M, Stacy BA, Kyles AE et al.: Nodular immunocyte-derived (AL) amyloidosis in the trachea of a dog. *J Am Vet Med Assoc*, 2004, April 15; 224(8): 1302-06.

6. Smith JO, LeBlanc AK, Hecht S: What Is Your Diagnosis? Diagnostic Imaging Findings and Interpretation. *J Am Vet Med Assoc*, 2008 August; 233(3): 385-6.

7. Argyle DJ, Brearley MJ, Turek MM: Tumors of the respiratory system. En Wiley-Blackwell (ed): Decision making in small animal oncology, Iowa, Blackwell publishing, 2008: 255-258.

8. Withrow, Vail DM: Solitary and Extramedullary Plasmacytic Tumors. En Withrow & MacEwen´s (ed): Small Animal Clinical Oncology, St. Louis, Saunders Elsevier, 2007;779-782.

9. Withrow, Vail DM: Cancer of the Larynx and Trachea. En Withrow & MacEwen´s (ed): Small Animal Clinical Oncology, St. Louis, Saunders Elsevier, 2007;515-516.

10. Fossum TW: Surgery of the Upper Respiratory System. En Fossum: Small Animal Surgery. 1ª edición, St. Louis, Mosby, 1997; 615.

Entero-CHRONIC

Abre una nueva puerta
en el manejo de **diarreas crónicas** y **recurrentes**

¡NOVEDAD!

- Alfa-glucano Butirogénico
- MPS Protect
- Beta-glucanos y MOS

ENTERO-CHRONIC actúa sobre los factores que cronifican una enfermedad intestinal en perros y gatos: contribuye a la **restauración** y **mantenimiento** de la integridad de la función intestinal, paliando los síntomas provocados por la inflamación y alteración del epitelio intestinal.

BIOIBERICA, innovando en salud digestiva.

DISPONIBLE EN 15 Y 30 SOBRES

Área de Salud Digestiva

BIOIBERICA

Intoxicación con glicósidos cardíacos en un perro debido a la ingestión de *Cotyledon orbiculata*

Canine poisoning with cardiac glycosides due to the ingestion of *Cotyledon orbiculata*

M. Planellas,[1] C. Torrente,[1] X. Roura,[2] J. Pastor[1]
[1]Departamento de Medicina y Cirugía Animales
[2]Hospital Clínic Veterinari
Facultad de Veterinaria, Universitat Autònoma de Barcelona (UAB). Bellaterra (08193), Barcelona

RESUMEN: Las intoxicaciones por plantas son comunes en animales. En este articulo exponemos un caso de intoxicación en un perro debido a la ingestión de una planta cardiotóxica, *Cotyledon orbiculata.*. El paciente se presentó con un cuadro agudo gastrointestinal (vómitos y diarreas) y cardíaco (bradicardia severa de 20-40 ppm, con bloqueos atrioventriculares). En la historia clínica destacó la presencia de fragmentos de una planta de jardín en los vómitos del paciente. Después de seis días de hospitalización con tratamiento de soporte el paciente se estabilizó y evolucionó correctamente. *Cotyledon orbiculata.* es de la familia de las Crasuláceas, una planta común en los jardines, que contiene glicósidos cardíacos. Según el conocimiento del autor es el primer caso, descrito en perros, de intoxicación por *Cotyledon orbiculata.*

Palabras clave: Bradicardia, cardiotóxico, bloqueo atrioventricular, intoxicación, glicósidos.
Keywords: Bradycardia, cardiotoxic, atrioventricular block, poisoning, glycosides.
Clin. Vet. Peq. Anim, 30 (1): 31-34, **2010**

Introducción

Las intoxicaciones por plantas en pequeños animales son frecuentes. El diagnóstico de una intoxicación se realiza cuando se observa al paciente ingiriendo la planta y posteriormente existen signos clínicos agudos o muerte súbita.[1] Las manifestaciones clínicas de la intoxicación con plantas cardiotóxicas, que contienen glicósidos cardíacos, combinan signos gastrointestinales y cardíacos, y son similares a los signos clínicos secundarios a una sobredosis de digitálicos. La mejor manera de probar el diagnóstico de intoxicación por plantas es confirmando la presencia de la planta tóxica en el ambiente del paciente. El caso que exponemos describe los signos clínicos y la evolución de un perro intoxicado con una planta cardiotóxica, *Cotyledon orbiculata*.

Caso clínico

Se presenta un Yorkshire hembra no castrada de 7 años de edad, a nuestro centro HCV-UAB debido a un cuadro agudo de vómitos, diarrea y debilidad de 5 días de duración. En la historia clínica la única anormalidad fue la presencia de fragmentos de una planta de jardín en el vómito. En el examen físico se observó bradicardia severa (40 ppm), hipotermia (35 ºC) y melena (Fig. 1). El estudio electrocardiográfico mostró una bradicardia severa con bloqueo atrio ventricular de segundo y tercer grado (Fig. 2). La lista de problemas del paciente fueron: bradicardia, hipotermia y signos gastrointestinales. En el diagnóstico diferencial incluimos: enfermedades gastrointestinales con estimulación vagal; hipoadrenocorticismo; hipotiroidismo; alteración cardiaca primaria e intoxicaciones. Se inició el protocolo diagnóstico evaluando el perfil bioquímico (Tabla 1), hemograma (Tabla 2), análisis de orina y gases sanguíneos, que mostraron una moderada leucocitosis y una leve azotemia que se solucionó con fluidoterapia. En el estudio ecográfico abdominal no se observó ninguna anormalidad significativa excepto distensión intestinal con contenido líquido celular, compatible con gastroenteritis leve. Para continuar con el protocolo diagnóstico se realizó la prueba de estimulación con la hormona corticotropa (ACTH) y la determinación de los niveles de tiroxina (T4) y tirotropina (TSH), cuyos resultados fueron normales (Tabla 3). En el estudio ecocardiográfico no se detectó ninguna alteración, exceptuando un moderado aumento de la fracción de acortamiento. La bradicardia y los bloqueos atrioventriculares se resolvían temporalmente tras la administración de atropina.

La paciente se trató con fluidoterapia, ampicilina (25 mg/kg cada 8 horas IV), ranitidina (2mg/kg cada 12 horas IV) y atropina (0.02mg/kg IV) cuando el ritmo cardíaco estaba por debajo de 45 ppm. El propietario encontró fragmentos de planta en el vómito de su mascota (Fig. 3). El hallazgo nos permitió identificar la

Tabla 1: Resultados del perfil bioquímico del primer día de ingreso.

Parámetro	Resultados	Valor normal
Creatinina	1.74 mg/dl	0.5-1.5
Urea	505.1 mg/dl	21.4-59.9
Colesterol	277.7 mg/dl	135-270
Glucosa	123.4 mg/dl	65-118
Proteínas	8.05 g/dl	5.4-7.5
Fosfatasa alcalina	72.91 UI/L	20-156
ALT	79 UI/L	21-102
Calcio	11.4 mg/dl	9-11.3
Potasio	4.17 mmol/L	4.3-5.3

Tabla 2: Resultados del hemograma del primer día de ingreso.

Parámetro	Resultado	Valores normales
Rec. eritrocitos	7.22 (x10^6/ µl)	5.5-8.5
Htc	51%	37-55
VCM	70.6 fl	62-77
CCMH	34.9 g/dl	33-37
HCM	24.7 pg	21.5-26.5
Leucocitos	20160 / µl	6000-17000
Neutrófilos banda	605/ µl	0-300
Neutrófilos segmentados	15332/ µl	3000-11500
Plaquetas	119 x10^3/µl	200-500

Tabla 3: Resultados de las pruebas de estimulación con ACTH, niveles de T4 y TSH y pruebas de coagulación.

Prueba	Resultado	Valores normales
Cortisol pre-ACTH	36.1 µgr/dl	0.5-5.5
Cortisol post-ACTH	17 µgr/dl	
TSH	0.08 µgr/dl	0.03-0.6
T4	0.74 µgr/dl	0.8-2.1
PT	6.8 seg.	6-8
PTT	11.4 seg.	9-16
Fibrinógeno	448 mg/dl	200-400

planta como *Cotyledon orbiculata* (Fig. 4). Se trata de una planta que contiene un glicósido cardíaco, cuyos efectos son compatibles con los signos clínicos del paciente. Por lo tanto, establecimos como diagnóstico presuntivo una intoxicación por plantas cardiotóxicas. Después de 6 días de tratamiento de soporte, el paciente evolucionó favorablemente y se normalizaron las funciones cardiacas y digestivas.

Discusión

Las intoxicaciones por plantas en pequeños animales son frecuentes, aunque el cuadro clínico puede ser muy inespecífico, dificultando el diagnóstico. Entre las plantas cardiotóxicas importantes como causantes de intoxicación en animales, existen las que contienen glicósidos cardíacos, alcaloides y graianotoxinas.[1] Entre las plantas que contienen glicósidos cardíacos, las más comunes son: *Adonis aestivalis, Asclepiadaceae* y *Nerium oleander,* entre otras.

Cotyledon orbiculata es de la familia de las Crasuláceas, una planta común en los jardines, que contiene glicósidos cardíacos.[2] Los signos típicos de intoxicación con plantas que contienen glicósidos cardíacos son gastrointestinales, neuromusculares y cardíacos. Básicamente se han descrito intoxicaciones en animales de producción, sobre todo en ovejas y cabras, y también en medicina humana.[3,4] Los animales de producción suelen padecer intoxicaciones crónicas (*Krimpsiekte*) que se manifiestan, básicamente, con signos neuromusculares severos.[3,4]

Los efectos tóxicos de los glicósidos cardíacos se deben a la inhibición de la bomba sodio-potasio (Na^+-K^+-ATPasa).[1,5] Esta inhibición provoca un aumento de las concentraciones intracelulares de sodio que, a su vez, detienen la función del intercambiador de Na^+-Ca^{2+}, provocando un acumulo de Ca^{2+} intracelular. Éste acumulo de Ca^{2+} está asociado con los efectos ionotrópicos positivos de los glicósidos cardíacos.[1,5,6] Recientemente se ha evidenciado que los glicósidos cardíacos pueden provocar también un aumento de la producción intracelular de diferentes tipos de oxígeno reactivo, que puede contribuir significativamente al daño miocárdico.[1] Se ha descrito que la administración de glicósidos cardíacos provoca varios efectos extracardíacos, como vasoconstricción y aumento del tono muscular. La vasoconstricción de los vasos coronarios y esplénicos puede producir isquemia miocárdica o mesentérica.[6] Otras acciones importantes de los glicósidos cardíacos son en el sistema nervioso central y periférico. Su efecto en la médula oblongada es responsable de la vasoconstricción, mediada por estímulo alfa adrenérgico, así como de las náuseas y vómitos que a menudo acompañan la intoxicación con digitálicos.[6] Los efectos derivados de los glicósidos explicarían el cuadro clínico gastrointestinal, neuromuscular y cardíaco presente en animales intoxicados con este tipo de planta cardiotóxica.

La presencia de bradicardia y bloqueo atrioventricular (segundo y tercer grado), con cierta respuesta a

Figura 1. Presencia de melena en el tacto rectal.

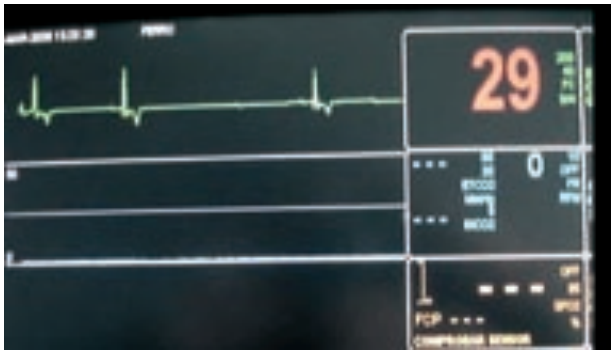

Figura 2. Imagen de la monitorización cardíaca del paciente, que muestra bradicardia severa con bloqueos atrioventriculares de 2º grado.

Figura 3. Fragmentos de la planta (*Cotyledon orbiculata*) ingerida por el paciente.

la atropina, nos sugirió el siguiente diagnóstico diferencial: incremento del tono vagal, aumento de la presión intracraneal, hipotermia, hipoadrenocorticismo, hipotiroidismo, fallo renal, fallo cardíaco (cardiomiopatías dilatadas, insuficiencia mitral crónica, endocarditis, miocarditis, fibrosis, infartos miocárdicos, tumores) y administración de fármacos o tóxicos (digitálicos, morfina, quinidina o anestésicos). Los resultados normales de las pruebas realizadas (analíticas, pruebas hormonales, ecografía abdominal y ecocardiografía) y la posterior

Figura 4. *Cotyledon orbiculata.*

identificación de la planta nos permitieron definir el origen de los problemas del paciente. En pacientes con bloqueos atrioventriculares de segundo y tercer grado suele ser necesario implantar un marcapasos para controlar la arritmia. En el caso que presentamos el tratamiento con atropina fue suficiente para controlar la bradiarritmia. En medicina humana las intoxicaciones con plantas cardiotóxicas también se manifiestan con hipotensión, bradicardia y bloqueos atrioventriculares y el tratamiento con fluidoterapia y atropina es eficaz en la mayoría de los casos.[7,8]

En el caso que describimos, la bioquímica sérica mostró un leve aumento de la concentración de creatinina y una elevación importante de la concentración de urea. El aumento de creatinina es sugerente de azotemia prerrenal secundaria a los vómitos, ya que se redujo rápidamente la concentración de creatinina después del tratamiento con fluidoterapia. En las enfermedades que cursan con sangrado gastrointestinal es común observar un aumento marcado de la concentración de urea sin aumentos de la creatinina. La sangre en el tracto gastrointestinal es una fuente de proteína que se metabolizará aumentando la concentración de urea.

No existen estudios publicados que determinen el tratamiento de la intoxicación con plantas cardiotóxicas en animales. En medicina humana se ha descrito el tratamiento con fluidoterapia, atropina, carbón activado y con anticuerpos específicos contra fragmentos de digoxina.[7-9] El tratamiento es básicamente sintomático y de soporte.[1] Como prevención de las intoxicaciones crónicas en animales de producción, existe una vacuna en estudio que podría ofrecer una buena protección, aunque todavía no se han obtenido buenos resultados.[10]

El caso que exponemos muestra un cuadro agudo de intoxicación en un perro con una planta, *Cotyledon orbiculata,* que se manifiesta con signos

cardíacos (bradicardia y bloqueos de 2º y 3º grado) y gastrointestinales severos. Este caso muestra la importancia de incluir las intoxicaciones por plantas cardiotóxicas en el diagnóstico diferencial de perros con signos clínicos gastrointestinales y bradicardia severa. Según el conocimiento de los autores es la primera descripción de intoxicación debido a la ingestión de *Cotyledon orbiculata* en un perro.

SUMMARY: Plant poisoning is common in small animals. In this article we describe the case of a dog poisoned with a cardiotoxic plant, *Cotyledon orbiculata*. The patient suffered an acute gastrointestinal upset (vomiting and diarrhea) and cardiac abnormalities (severe bradycardia with sinoatrial arrest). According to the owner, the dog had been vomiting considerable amounts of a garden plant, identified as a Crassulacea. After six days of supportive treatment, the patient recovered favourably. Cotyledon orbiculata is a plant included in the family of Crasulaceas that contains cardiac glycosides. According to authors' knowledge is the first description in dogs of intoxication with *Cotyledon orbiculata*.

Bibliografía

1. Puschner B: Intoxication with cardiotoxic plants. *Proc. 25th ACVIM* 2007; 252.

2. Steyn PS, Van Heerden FR, Wieggar R: Bufadienolide Glycosides of the Crassulaceae. Structure and stereochemistry of orbicusides A-C, novel toxic metabolites of *Cotyledon orbiculata*. *J Chem Soc Perkin trans* 1986; I: 1633-1636

3. Tustin RC, Thornton DJ, Kleu CB: An outbreak of *Cotyledon orbiculata* poisoning in a flock of Angora goat rams. *J S Afr Vet Assoc* 1984; 55(4):181-184.

4. Anderson LA, Schultz RA, Joubert JP et al. *Krimpsiekte* and acute cardiac glycoside poisoning in sheep caused by bufadienolides from the plant *Kalanchoe lanceolata forsk*. *Onderstepoort J Vet Res* 1983; 50 (4): 295-300.

5. Jortani SA, Helm RA, Valdes RJ: Inhibition of Na, K-ATPase by oleandrin and oleandrigenin, and their detection by digoxin immunoassays. *Clin Chem* 1996; 42(10): 1654.

6. Longhurst JC y Ross JJ: Extracardiac and coronary vascular effects of digitalis. *J Am Coll Cardiol* 1985; 5 (5 suppl A): 99-105.

7. Dasgupta A, Cao S y Wells A: Activated charcoal is effective but equilibrium dialysis is ineffective in removing oleander leaf extract and oleandrin from human serum: monitoring the effect by measuring apparent digoxin concentration. *Ther Drug Monit* 2003; 25(3):323-330.

8. Gunduz A, Turedi S, Russell RM y Ayaz FA: Clinical review of grayanotoxin/mad honey poisoning past and present. *Clin Toxicol* 2008; 46(5):437-442.

9. Clark RF, Selden BS and Curry SC. Digoxin-specific Fab fragments in the treatment of oleander toxicity in a canine model. *Ann Emerg Med* 1991; 20 (10):1073-1077.

10. Botha CJ, Crafford JE, Butler VPJ, Stojanovic MN y Labuschagne L. A potential krimpsiekte vaccine. *Onderstepoort J Vet Res* 2007; 74(4): 307-314

Sección patrocinada por

¿CUÁL ES TU DIAGNÓSTICO?

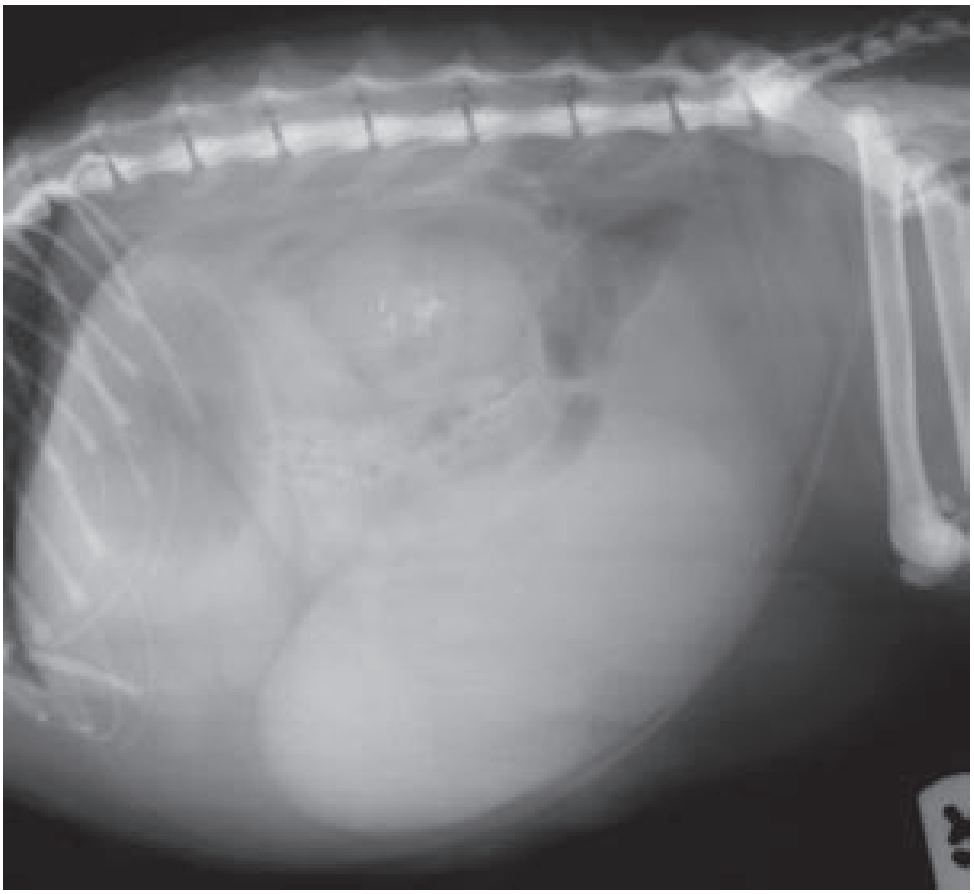

Figura 1. Proyección lateral abdomen.

Historia clínica

Se presentó en el Hospital Clínico Veterinario de la Universidad de Murcia una gata común europea de 12 años que presentaba anorexia, poliuria, polidipsia, distensión abdominal y secreción mucopurulenta por vulva desde hacía dos días. El último celo se presentó 3 meses antes y hacía un año que se le había realizado una mastectomía regional por tumores mamarios. Durante la exploración clínica presentó dolor a la palpación del abdomen medio y caudal. La analítica sanguínea mostró leucocitosis con desviación a la izquierda, anemia no regenerativa y azotemia. Se le realizó una radiografía lateral de abdomen (Fig.1).

- **Describe las anormalidades radiográficas que se observan.**
- **¿Cuáles son los diagnósticos diferenciales con estos signos radiográficos?**
- **¿Qué otras técnicas de diagnóstico realizarías para alcanzar el diagnóstico definitivo?**

A. Villamonte-Chevalier, J.D. Carrillo, S. Boza, M. Soler, A. Agut

Departamento de Medicina y Cirugía Animal. Hospital Clínico Veterinario.
Campus de Espinardo. 30100. Espinardo. Murcia.

¿Cuál es tu diagnóstico?

• Describe las anormalidades radiológicas que se observan

Se observa una masa ovalada de opacidad tejido blando y bordes bien definidos, de aproximadamente 13 x 7.5 cm, a nivel del abdomen medio, que desplaza las asas intestinales hacia dorsal. Se visualizan otras dos masas de bordes no bien delimitados, una caudal al estómago y craneal a los riñones y otra situada entre colon y vejiga, dorsal a la porción caudal de la primera masa descrita. Se aprecian mineralizaciones a nivel de las pelvis renales (Fig. 2).

Los cuerpos vertebrales y las costillas presentan un aumento de opacidad con pérdida del trabeculado. En ambos fémures se observa un engrosamiento de la cortical (Fig. 2).

Ante estos hallazgos óseos, se decidió realizar radiografías de otras regiones del esqueleto apendicular. En húmero y tibia se observan hallazgos similares a los descritos en los fémures (Fig. 3A). En cúbito y radio se visualiza un engrosamiento generalizado de la cortical del hueso, que causa la obliteración completa de la medular (Fig. 3B).

• ¿Cuáles son los diagnósticos diferenciales con estos signos radiográficos?

Por la localización de la masa abdominal, los órganos involucrados pueden ser útero, bazo, páncreas, intestino y mesenterio. Los diferenciales incluyen neoplasia, absceso, granuloma y hematoma. Junto con la historia clínica y los hallazgos del examen físico, el diagnóstico presuntivo fue de aumento de tamaño del útero, siendo los diagnósticos diferenciales piometra, mucometra e hidrometra.

Los hallazgos radiográficos óseos son compatibles con osteopetrosis, hipercalcitonismo y mielofibrosis.

• ¿Qué otras técnicas de diagnóstico realizarías para alcanzar el diagnóstico definitivo?

En este caso se realizó una ecografía abdominal para caracterizar la masa y se observó un aumento de tamaño del útero (aproximadamente 12 cm) con contenido ecogénico, compatible con el complejo hiperplasia endometrial quística - piometra (HEQ-piometra).

Para alcanzar un diagnóstico definitivo de las alteraciones óseas se debe realizar una aspiración con aguja fina o una biopsia en forma de cuña del hueso; en este caso, los dueños no autorizaron realizar ninguna otra técnica de diagnóstico. Pensamos que el diagnóstico más probable de las lesiones óseas, por los hallazgos radiológicos y las características del animal, podría ser una osteopetrosis. Sin embargo, no pudimos alcanzar el diagnóstico definitivo.

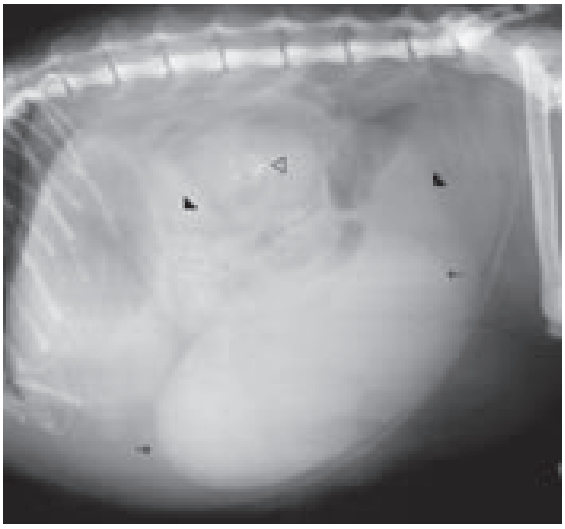

Figura 2. Se observa una masa ovalada de opacidad tejido blando y bordes bien definidos, de aproximadamente 13 x 7.5 cm, a nivel del abdomen medio, que desplaza las asas intestinales hacia dorsal (*flechas*). Se visualizan otras dos masas de bordes no bien delimitados, una caudal al estómago y craneal a los riñones y otra situada entre colon y vejiga, dorsal a la porción caudal de la primera masa descrita (*puntas de flecha negras*). Se aprecian mineralizaciones a nivel de las pelvis renales (*punta de flecha abierta*).

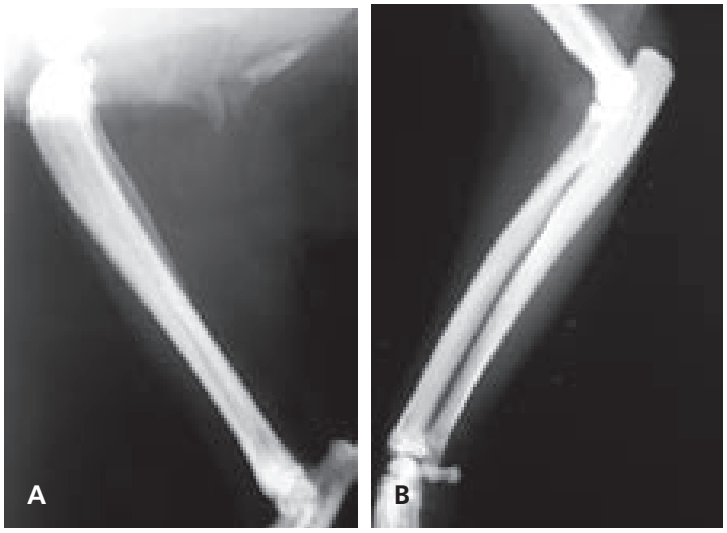

Figura 3. A: Proyección lateral de tibia en la que se observa aumento del grosor de las corticales y aumento de opacidad en la diáfisis. B: Proyección lateral de cúbito y radio. Se visualiza un aumento generalizado del grosor de las corticales que oblitera la cavidad medular.

televetdx™
El especialista en tu clínica
www.televetdx.com
TeleVetDiagnostics reúne a especialistas veterinarios de reconocido prestigio en España y mundialmente con el fin de proporcionar a las clínicas veterinarias el acceso a consultas de telemedicina. Esto lo ofrece mediante un portal web de fácil uso y de inscripción gratuita.
La telemedicina minimiza la necesidad de derivar pacientes a centros especializados así como los costes asociados, permitiendo un tratamiento inmediato y de alta calidad en su propia clínica.
Un equipo de más de 40 especialistas esta a su disposición para servicios de telemedicina en:
– Radiología
– Cardiología
– Medicina interna y especialidades
– Patología clínica y anatómica
Solamente se cobran los casos consultados con una factura emitida mensualmente. Consulte el sitio web para ofertas de tiempo limitado de consultas gratuitas.
Si desea tener más información sobre cómo incorporar la telemedicina y nuestros especialistas en su clínica, contáctenos sin compromiso.
Para más detalles y conocer nuestro equipo, visítenos: Web: http://www.televetdx.com o contacte: admin@televetdx.com; Tlfno: 93 184 2351 - Televetdiagnostics es una empresa registrada en Inglaterra y Gales, num. 6872892

Comentario

Las enfermedades osteoscleróticas como la osteopetrosis son raras en la clínica de pequeños animales, y se han descrito en caninos, roedores, aves, bovinos,[1,2] ovejas y manatíes.[2] La osteopetrosis es un tipo de osteosclerosis que se caracteriza por el aumento de la densidad ósea; puede afectar a los huesos del cráneo, vértebras, costillas y huesos largos, y los signos radiológicos típicos son el aumento de grosor de la cortical, con pérdida del trabeculado, y el aumento focal de la opacidad, sobre todo a nivel de las metáfisis, sin que haya alteración de la forma del hueso. [1,2,4,5]

La etiopatogenia es poco conocida,[1] se ha asociado al virus de la leucemia felina (FeLV),[1,2,5] virus de la leucemia aviar (ALV)[1] y como signo paraneoplásico.[1,2] Actualmente la fisiopatología no está clara; se discute si se debe a un defecto en la diferenciación de los osteoclastos o a una alteración en su función de resorción ósea.[1,2,4,5]

Cuando la osteopetrosis no está relacionada a otras patologías, los animales pueden presentarse con signos clínicos asociados al aumento de densidad ósea, tales como dificultad respiratoria,[1,2] fracturas múltiples o dolor.[1] Sin embargo, en la mayoría de las ocasiones, suele ser un hallazgo incidental durante un estudio radiográfico,[1] como sucedió en esta gata. En ocasiones, los pacientes presentan signos relacionados con patologías concomitantes (enfermedades víricas, neoplasias, insuficiencia renal crónica, lupus eritematoso sistémico y desordenes mieloproliferativos, entre otros). [1]

La radiografía constituye el método diagnóstico de elección tanto en medicina humana como en veterinaria, pudiendo complementarse con la tomografía computerizada en caso de ser necesario,[1-3] mientras que el uso de la resonancia magnética tiende a limitarse a la observación de la médula ósea en casos severos.[3] No obstante, la biopsia del hueso es necesaria para confirmar el diagnóstico.[1,5] En nuestro caso, se realizó una ovariohisterectomía como tratamiento de la HEQ-piometra, pero no se alcanzó el diagnóstico definitivo de las lesiones óseas debido a que el dueño no permitió la realización de otras pruebas diagnósticas, ni se les pudo atribuir una etiología exacta, aunque según los hallazgos radiográficos, estos eran compatibles con osteopetrosis.

Bibliografía

1. Hanel RM, Graham JP, Levy JK, Buergelt CD, Creamer J: Generalized osteoesclerosis in a cat. *Vet Radiol and Ultrasound* 2004; 45 (4): 318-324

2. Fujita M et al.: Osteopetrosis-like disease in a cat with respiratory distress. *J Vet Med Sci 2007; 69 (6): 687-690*

3. Stoker DJ: Osteopetrosis *Semin Musculoskelet Radiol 2002; 6 (4) 299-305*

4. Berry CR et al.: Radiographic and pathologic features of osteopetrosis in two peruvian paso foals. *Vet Radiol and Ultrasound 1994; 35(5): 355-361*

5. Kramers P, Flückiger MA, Rahn BA, Cordey J. Osteopetrosis in cats. *J Sm Anim Pract 1998; 29: 153-164*

Sección patrocinada por

Caso clínico de ANESTESIA

E. Belda,[1] F.G. Laredo,[1] J.D.Carrillo,[2] M. Escobar,[2] M. Soler[1]
[1] Departamento de Medicina y Cirugía Animal. [2] Hospital Clinico Veterinario.
Facultad de Veterinaria. Universidad de Murcia. 30100. Espinardo. Murcia

Historia clínica

Se presentó en el Hospital Clínico Veterinario de la Universidad de Murcia un perro de raza mestiza, 8 kg de peso y 5 años de edad, con una cojera en la extremidad posterior izquierda. El propietario cuenta que el animal está siendo tratado de un absceso en la almohadilla plantar, y que en los últimos días ha empezado a supurar a través de un dedo. En el examen físico se observó un abultamiento en la falange distal del quinto dedo (Fig. 1). Según el aspecto de la lesión podría ser compatible con una inflamación crónica o con un tumor. Se realizaron radiografías de las falanges, observándose osteolisis de la tercera falange y reacción perióstica de la segunda, lo cual era compatible con una lesión agresiva (neoplasia, osteomielitis). Se hicieron radiografías de la cavidad torácica, no observándose ninguna alteración. Los resultados de las analíticas sanguíneas y bioquímica séricas estaban dentro de los rangos normales. En la evaluación preoperatoria, basada en la historia clínica, el examen físico y los resultados de las analíticas sanguíneas, el paciente fue clasificado como ASA I. Se decidió realizar la amputación del dedo en 48 horas. Se prescribió la administración de enrofloxacino, carprofeno y urbal y se realizó un vendaje funcional para mejorar el apoyo del animal. La mañana de la cirugía el paciente vino en ayuno de la noche anterior, habiendo tenido libre acceso al agua hasta dos horas antes de la anestesia. La premedicación anestésica se realizó por medio de la administración intramuscular de una combinación de acepromacina (0,03 mg/kg) y morfina (0,4 mg/kg). Treinta minutos después se cateterizó una vena cefálica y se administró carprofeno IV (4 mg/kg). La inducción anestésica se realizó con propofol (Propovet®, Labs. Esteve) a dosis-efecto (3 mg/kg). La tráquea fue intubada con un tubo endotraqueal del nº 9 con sistema de neumotaponamiento. El paciente se conectó a un circuito Bain y el mantenimiento anestésico se realizó con isofluorano (Isoflo® Labs. Esteve) vehiculado en oxígeno al 100%. Durante el mantenimiento anestésico se administró una solución de Ringer lactato (10 ml/kg/h) como fluidoterapia de soporte.

Figura 1. Aspecto que presenta el quinto dedo de la extremidad posterior izquierda, lesión compatible con una inflamación crónica o un proceso tumoral.

En el marco de una anestesia balanceada:

1. ¿Qué técnicas anestésico-analgésicas serían adecuadas para mejorar la analgesia intraoperatoria?
2. ¿Cuál de ellas podría ser la más adecuada?

1. ¿Qué técnicas anestésico-analgésicas serían adecuadas para mejorar la analgesia intraoperatoria?

Las técnicas de anestesia loco-regional resultan una poderosa herramienta en el control del dolor perioperatorio, siendo un excepcional complemento de la anestesia general. El empleo de técnicas de analgesia loco-regional permite, además de un aporte analgésico de gran calidad, la reducción de los requerimientos anestésicos durante el mantenimiento, aumentando así la estabilidad cardiovascular y reduciendo tanto el tiempo de recuperación como los costes anestésicos. Dada la ubicación de la lesión, en el presente caso las técnicas a tener en cuenta serían: Anestesia epidural, bloqueo selectivo de los nervios ciático y femoral, bloqueo selectivo de los nervios peroneo común y tibial, y por último la anestesia regional intravenosa.

2. ¿Cuál de ellas podría ser la más adecuada?

La localización de la lesión así como la rapidez del procedimiento quirúrgico a realizar harían descartar el empleo de una técnica de anestesia epidural. El bloqueo selectivo de los nervios ciático y femoral suponen un efecto anestésico similar al obtenido tras la realización de una anestesia epidural, pero sólo en una extremidad. Además, esta técnica carece de los posibles efectos adversos tales como, retención urinaria, prurito, retraso en el crecimiento del pelo, etc. que pueden manifestarse tras el empleo de una anestesia epidural. Sin embargo, la ejecución de esta técnica requiere entrenamiento, no presentando un porcentaje de éxito tan alto como el de una epidural, a menos que se realice por medio de un neuro-estimulador, o en condiciones ideales, de forma eco-guiada. Este procedimiento también puede presentar posibles efectos adversos, derivados sobre todo de la posible administración endovenosa del anestésico local o la punción accidental del nervio. El bloqueo selectivo de los nervios peroneo común y tibial presenta unas características similares a las descritas para los nervios ciático y femoral, así como sus consecuencias negativas. La diferencia es que en este segundo caso el bloqueo se manifestaría de forma distal a la rodilla. La anestesia regional intravenosa es una técnica de fácil ejecución y que realizada con las precauciones pertinentes puede resultar efectiva y muy útil en la resolución de este tipo de procedimientos quirúrgicos.

Discusión

La ejecución de una técnica de anestesia regional endovenosa (también conocida como bloqueo de Bier), presenta como primer paso la cateterización de una vena distal (cefálica o safena) (Fig. 2) para posteriormente realizar un vendaje de Esmarch con el objetivo de exanguinar la extremidad. A continuación se realiza un torniquete proximal al catéter colocado y se retira el vendaje (Fig. 3). Se debe comprobar que no existe pulso a nivel distal, ya que esto denotaría que el torniquete no se ha aplicado correctamente.[1] La administración del anestésico local debe realizarse de forma lenta, para evitar así aumentar la presión intravenosa que podría conllevar la liberación del anestésico a la circulación sistémica (Fig. 4). El fármaco de elección es la lidocaína, ya que esta presenta una baja cardiotoxicidad. De entre los anestésicos locales comúnmente empleados en veterinaria la bupivacaina es el que presenta una mayor toxicidad cardiaca, debiendo evitarse su administración endovenosa. La dosis de lidocaína a inyectar es

Figura 2. Cateterización de la vena safena previa a exanguinar de la extremidad.

Figura 3. Retirada del vendaje de Esmarch tras la colocación de un torniquete.

Scalibor®

deltametrina

En la prevención de la

Leishmaniosis

este COLLAR es una Joya

Banda protectora con **Sistema Único de Liberación Constante**

contra flebotomos, garrapatas, culícidos y pulgas



Scalibor collar. Deltametrina. Collar. Uso externo. COMPOSICIÓN: Deltametrina 4%. INDICACIONES Y ESPECIES DE DESTINO: **Perro**. Prevención de las infestaciones por garrapatas y pulgas durante 6 y 4 meses, respectivamente. Scalibor collar tiene un efecto repelente (antialimentación) para los *Phlebotomus spp*, por lo que puede utilizarse como parte de un programa de prevención frente a la leishmaniosis y para los mosquitos culícidos del complejo *Culex pipiens*. POSOLOGÍA Y MODO DE APLICACIÓN: Uso externo: 1 collar/animal. Ajustar el collar sin apretar alrededor del cuello del animal. Cortar el exceso de collar dejando 5 cm tras el pasador. CONTRAINDICACIONES: Ninguna. PRECAUCIONES: No utilizar el collar en animales con lesiones cutáneas extensas. No usar en animales menores de 7 semanas de edad. El collar empieza a ser efectivo una semana después de su colocación en el perro. Lavarse las manos con jabón y agua fría tras manipular el collar. Mantener fuera del alcance de los niños. No permitir que los niños jueguen con el collar o lo chupen. Mantener lejos de bebidas, alimentos y piensos. Mantener el envoltorio bien cerrado hasta el momento del empleo. La deltametrina es tóxica para los peces y las abejas. Después de usar el collar no debe tirarse en el medio ambiente ni en el agua. Uso veterinario. Instrucciones completas en el prospecto. No sujeto a prescripción veterinaria. Presentaciones: Collar 48 cm; Collar 65 cm. Reg Nº: 1326 ESP. Laboratorios Intervet S.A. Polig. El Montalvo, parcela 39. Apartado 3006. 37080 Salamanca.

Intervet
Schering-Plough Animal Health

variable (2-5 mg/kg); en el presente caso 2 mg/kg fueron suficientes para conseguir el efecto deseado. Si se considera que el volumen a administrar es pequeño, la lidocaína puede ser diluida en suero salino fisiológico. Debido al escaso margen de seguridad de los anestésicos locales en gatos, es la recomendación de los autores que esta técnica sea desarrollada sólo en perros, aumentando la seguridad si se realiza en animales de un peso superior a 5 kg.[2] Tras la administración del anestésico su periodo de latencia es de apenas unos minutos. El torniquete no debe mantenerse durante más de 90 minutos, para evitar problemas de isquemias, trombosis y síndromes de compartimentalización. Hay quien recomienda liberar el torniquete poco a poco, o retirarlo y volver a colocarlo a los pocos minutos para evitar que la totalidad del anestésico local pase a circulación sistémica de golpe. En humanos se han registrado casos de convulsiones y parada cardiaca en un bajo porcentaje de casos. Este tipo de complicaciones no se han documentado en perros, probablemente debido a la diferente sensibilidad a los anestésicos locales que presenta la especie canina. A pesar de ello resultaría juicioso vigilar la función cardiovascular atentamente durante los minutos siguientes a la retirada del torniquete. Una vez liberado el torniquete la sensibilidad retorna a la extremidad de forma rápida y en unos treinta minutos aproximadamente la capacidad motora es completa. El mecanismo de acción de los anestésicos locales por esta vía de administración no está del todo claro. Se ha propuesto que su acción se deba a un bloqueo de los canales del sodio a nivel de las terminaciones nerviosas, o bien en troncos nerviosos de mayor entidad.[3] En el presente caso esta técnica anestésica permitió la reducción de los requerimientos de isofluorano (Isoflo® Labs. Esteve), el mantenimiento de una estabilidad cardiovascular adecuada y el aporte de una analgesia intraoperatoria de gran calidad (Fig. 5).

Figura 4. Administración del anestésico local de forma previa a la limpieza del área quirúrgica.

Figura 5. Imagen de la cirugía.

Bibliografía

1. Skarda RT., Tranquilli WJ. Local and regional anesthetic and analgesic techiques: Dogs. En: Tranquilli WJ, Thurmon JC, Grimm KA (eds): Lumb & Jones' Veterinary Anesthesia and Analgesia, Ames, Blackwell Publishing, 2007; 561-593.

2. Lemke KA: Pain management II: Local and regional anaesthetic techniques. En: Seymour C, Duke-Novakovski T (eds): BSAVA Manual of Small Animal Anaesthesia and Analgesia, Second edition. Gloucester, 2007; 104-119.

3. Webb AA, Cantwell SL., Duke T., Adkins E. Intravenous regional anesthesia (Bier block) in a dog. *Can Vet J* 1999; 40: 419-421.

SEVC

SOUTHERN EUROPEAN VETERINARY CONFERENCE

CONGRESO NACIONAL AVEPA

1-4 Octubre 2009 **Barcelona**

44 Congreso Nacional AVEPA

Comunicaciones y Casos clínicos

Hepatosil Plus®

Hepatopatías en perros y gatos • Restaura la función hepática

NUEVA FORMULACIÓN EN COMPRIMIDOS PALATABLES Y DIVISIBLES

Ahora Hepatosil Plus® es **más**:

- ⊕ Óptima dosificación: comprimidos divisibles, no recubiertos.
- ⊕ Fácil administración: comprimidos palatables.
- ⊕ Dos presentaciones para cualquier tamaño de perro y/o gato.
- ⊕ La Composición más completa a las dosis adecuadas*:
  - S-adenosil metionina 250 mg
  - sil ibina 24,4 mg
  - Vitamina E 12,50 mg
  - Zinc 20 mg
  - Selenio 12 mcg

*Dosis para 10 kg de peso

- Hepatoprotector
- Regenerador hepático
- Detoxificante
- Antihepatotóxico

Comprimidos palatables y divisibles:

Farmadiet Veterinaria ha desarrollado una nueva tecnología para mejorar la administración y la palatabilidad de **HEPATOSIL Plus**, en comprimidos no recubiertos. Este nuevo desarrollo permite proteger el principio activo (S-adenosilmetionina), recubriendo las partículas independientemente antes de la fabricación de los comprimidos. De esta manera se hace innecesario recubrirlos, facilitando así la dosificación.

VENTA EN CLÍNICAS VETERINARIAS

Farmadiet S.L., es una empresa del grupo:

FDG Farmadiet group

Conchita Supervia, 15
08028 Barcelona - Tel.: 93 409 90 40
info@fdg-farmadiet.com
www.fdg-farmadiet.com/farmadiet

Empresa certificada según la norma ISO 9001:13485 por el Grupo TÜV Rheinland.

Conformidad en la aplicación de las cGMP (Current Good Manufacturing Practice)

farmadiet VETERINARIA

DERMATOLOGÍA

UTILIZACION DE LA CIMETIDINA COMBINADA CON LEVAMISOL EN EL TRATAMIENTO DE LA PAPILOMATOSIS ORAL CANINA

A. M. Ríos, M. A. Molina[2]

[1] Universidad Alfonso X El sabio [2] Clinica Veterinaria El Refugio

Comunicación

Objetivos del estudio

La papilomatosis canina es una enfermedad vírica contagiosa que se caracteriza por la formación de tumores benignos que afectan a la piel y a la mucosa oral. La transmisión es por contacto directo o indirecto. La infección comienza con pequeñas pápulas, que crecen en forma de verrugas, pudiendo aparecer en labios, lengua, encías, mucosa oral y en ocasiones en conjuntiva. La papilomatosis oral suele desaparecer espontáneamente en algunas semanas. En aquellos casos en los que no hay una desaparición espontánea de las verrugas se han recomendado varios tratamientos como la cirugía o la utilización de medicamentos como el interferón o la azitromicina con un éxito desigual.En medicina humana existen numerosos estudios sobre la utilización de inmunomoduladores en dermatología. La cimetidina es un antagonista de los receptores (H2) de la histamina y su principal indicación terapéutica es la reducción de los ácidos gástricos. Desde el punto de vista inmunológico bloquea a las células supresoras de los linfocitos-T, facilitando la inmunidad celular. Diferentes trabajos utilizando la cimetidina o la combinación de cimetidina con levamisol (inmunomodulador utilizado en el cáncer de colon) parecen elevar el porcentaje de curas en aquellos casos de papillomatosis vírica recalcitrante en individuos jóvenes. El objetivo de este estudio es valorar la utilización de la cimetidina asociada al levamisol en tres perros afectados de papilomatosis oral de más de un mes de evolución.

Materiales y Métodos

Se trataron tres perros con edades comprendidas entre los ocho meses y los dos años de edad con una papilomatosis oral, que en todos los casos tenía entre un mes y dos de duración. Uno de los perros era de raza Dogo argentino, otro de raza Pastor Alemán, y el tercero era de raza mestiza. Los tres perros eran hembras. Clínicamente, todos los animales presentaban numerosos papilomas, tanto en la mucosa oral como en los labios. El estado general de los perros era bueno.

Se le administro a todos los animales una dosis de cimetidina (Tagamet®) de 30 mg/Kg./día por vía oral y de levamisol (Ripercol Palomas®) de 5 mg/Kg/día durante treinta días.

Resultados

En los tres animales tratados, los papilomas disminuyeron de tamaño (un 50%) a los 10 días de comenzar el tratamiento y desaparecieron entre los 20 y 30 días de terapia. Ninguno de los perros tuvo efectos adversos por la medicación. Después de 10 meses de evolución no ha habido recidivas en ninguno de los casos.

Conclusiones

A pesar de que la mayoría de las papilomatosis caninas se resuelven espontáneamente y de que no existen todavía estudios estadísticos significativos, parece ser que la utilización de la cimetidina combinada con el levamisol pudiera resultar un tratamiento útil y seguro en las papilomatosis víricas recalcitrantes del perro.

AGRADECIMIENTOS:
Las autoras agradecen a las clínicas San Martín de la Vega, Happy Animal y Protectora de Animales de Madrid la cesión de los casos.

Bibliografía

1. Allen AL, Siegfried EC. What's new in human papillomavirus infection. Curr Opin Pediatr 2000;12:365-9.
2. Bauman C, Francis JS, Vanderhooft S, Sybert VP. Cimetidine therapy for multiple viral warts in children. J Am Acad Dermatol 1996;35:271-2
3. DeBoer, D. Inmunomodulatory therapy. Workshop on Dermatological Therapy Proceeding. Cunneo, Italy, 14-17 May 2008.
4. Fischer G, Rogers M. Cimetidine therapy for warts in children. J Am Acad Dermatol 1997;37:289-90.
5. Parsad D, Saini R, Negi KS. Comparison of combination of cimetidine and levamisole with cimetidine alone in the treatment of recalcitrant warts. Australas J Dermatol 1999;40:93-5.

DERMATOLOGÍA

ANGIOMATOSIS CUTANEA: A PROPOSITO DE UN CASO EN UN GATO

A. Ortuñez[1], M. Verde[2], L. Real[3], L. Navarro[2], L. Ordeix[4], J. Llull[1], S. Llull[1]

[1] Clínica Mon Veterinari [2] Servicio Diagostico Veterinario Dermatológico. Universidad de Zaragoza [3] Clínica veterinaria Bendinat [4] UNIVET. Universidad Autónoma Barcelona

Caso clínico

Introducción

Angiomatosis cutánea es una lesión progresiva y proliferativa del tejido vascular que afecta a la dermis y al tejido subcutáneo (1). Se conocen muy pocos casos de angiomatosis cutánea en animales (1) y en esta comunicación se describe el primer caso observado en España en un gato adulto.

Caso Clínico

Historia: Gato de raza común Europeo de pelo corto, macho esterilizado de 6,5 kg de peso. Vivía en la misma casa con otros cinco gatos. Todos los animales tenían acceso libre al campo. Los otros congéneres no presentaban ninguna patología. Hasta el momento nunca había tenido problemas cutáneos.

Exploración física

La exploración general no reveló signo alguno de anomalías sistémicas. En la exploración dermatológica se observó una lesión nodular eritematosa, localizada en la zona alta del labio superior que incluía parte de la trufa. Los primeros signos de esta lesión, que no era pruriginosa, ni dolorosa, fueron observados por los propietarios una semana antes de traerlo a la consulta.

El patrón de la lesión era nodular eritematoso localizado en la zona facial.

En el diagnóstico diferencial incluimos: hemangiomas, hemangiosarcomas, telangectasias y otras malformaciones vasculares.

Pruebas complementarias

Se realizaron pruebas básicas (raspados, cinta adhesiva directa, cultivo fúngico) en las que no se encontró ningún elemento significativo. La diascopia aplicada a la lesión nasal indi-caba que no existía extravasación sanguínea.

El hemograma y el perfil bioquímico se hallaban dentro de los rangos de normalidad del laboratorio. La serología frente a retrovirus fue negativa. Se realizó una biopsia cutánea que dio lugar a un excesivo sangrado, difícil de controlar, y que se repitió en los dos días siguientes a la toma de la muestra. Se encontraron las siguientes lesiones histológicas: epidermis normal con discreta hiperqueratosis ortoqueratótica difusa; infiltrado perivascular en dermis superficial y media compuesto principalmente por linfocitos, mastocitos, histiocitos y células plasmáticas; en dermis profunda y panículo se observó un crecimiento de estructuras vasculares con marcada dilatación vascular; en el estroma entre las estructuras vasculares se apreció un infiltrado inflamatorio de carácter mononuclear. El patrón histopatológico era compatible con una angiomatosis.

El diagnóstico diferencial histopatológico correspondiente al patrón observado incluye principalmente el hemangiosarcoma de bajo grado, el angiolipoma y el hemangioma infiltrativo (2).

Diagnóstico

Las características histopatológicas y el cuadro clínico se corresponden con una angiomatosis cutánea progresiva

Tratamiento

Se propuso cirugía con láser de fotocoagulación tal como ha sido descrito previamente en una serie de casos clínicos (1). Los propietarios decidieron no instaurar el tratamiento y sólo aceptaron la realización de controles periódicos para descartar completamente la posibilidad de malignidad. Hasta el momento, en el seguimiento de la evolución, no se ha observado que la lesión progrese, si bien no hay ningún caso felino en el que se haya descrito esta posibilidad hasta ahora. Tampoco se ha observado malignidad

Discusión

Angiomatosis es un término que se utiliza para denominar a un grupo heterogéneo de proliferaciones vasculares observadas principalmente en la especie humana y que incluyen tanto malformaciones de tipo vascular como hiperplasias vasculares. Dentro de este término están incluidas la Angiomatosis Progresiva Hamartoma Escrotal Vascular (sólo descrito en perros) y la Angiomatosis Secundaria a Linfoedema (2). Al contrario de lo que sucede en medicina humana, hasta el momento no se han observado regresiones espontáneas de angiomatosis felinas ni caninas y no han sido descritas metástasis (2). En nuestro caso hubiera sido conveniente repetir la biopsia, tomando una muestra más profunda para histopatología con el objetivo de determinar el alcance de la lesión y evaluar las posibles lesiones vasculares profundas como malformaciones arteriovenosas o lesiones viscerales (3).

Bibliografía

1. Peavy GM; Walder EJ; Nelson JS; Rosenberg M (2001): Use of laser photocoagulation for treatment of cutaneous angiomatosis in one dog and two cats". JAVMA October 15, Vol 219, 1094-1097
2. Ihrke PJ, Walder EJ, Affolter VK, Gross TL (2005): Skin diseases of the dog and cat. Second edition. pp.735-741
3. Bulman – Fleming J; Gibson TW; Kruth SA (2009): Invasive cutaneous angiomatosis and thrombocytopenia in a cat.JAVMA, Vol 234, Nº 3, February 1

DERMATOLOGÍA

OTITIS EXTERNA POR *DEMODEX CATI*

L. Real [1], A. Ortuñez [2], M. Verde [3], L. Navarro [3], C. Vilela[1]

[1] Clínica Veterinaria Bendinat. Mallorca [2] Clínica Veterinaria Mon Veterinari [3] Servicio de Diagnóstico Veterinario Dermatológico. Universidad de Zaragoza.

Caso clínico

Introducción y caso clínico

La demodicosis por *Demodex cati* es una enfermedad parasitaria poco común que se presenta bajo tres formas clínicas: generalizada, localizada y otitis externa ceruminosa u otodemodicosis. El objetivo de esta comunicación es presentar dos casos clínicos de otitis ceruminosa causada por *D.cati* sin la presencia de otros síntomas cutáneos.

Casos clínicos

Caso clínico 1: Historia: Gato Siamés, macho entero, de 13 meses de edad. Acude a revisión tras un episodio previo de pielonefritis aguda tratada con orbifloxacino durante 10 semanas. Seronegativo a retrovirus.

Exploración física: La exploración sistémica no reveló anormalidades. La analítica general se encontraba dentro de los rangos de normalidad. En el examen dermatológico solamente detectamos una otitis unilateral eritematosa-ceruminosa marronácea, muy pruriginosa, de 4 días de evolución.

Pruebas complementarias: La citología directa fue positiva a ácaros vivos de la especie *D.cati*. La tinción con Diff-quick fue negativa a *Malassezia spp* y bacterias, con ausencia de células inflamatorias. Raspados, cinta adhesiva y tricografía de la zona facial, cuello y grupa negativos a ectoparásitos y a *Malassezia spp.*

Tratamiento: Iniciamos un tratamiento tópico con solución de ivermectina al 0,01% cada 24h, 3 días; después cada 2 días, 10 días. A las 2 semanas el prurito había disminuido, pero observamos abundante secreción ótica bilateral de color marrón. La citología directa del cerumen resultó negativa a *Demodex cati*, pero en la tinción con Diff-quick detectamos la presencia de numerosas formas de *Malassezia spp.* Continuamos con el tratamiento una semana más, y añadimos un antimicótico tópico de miconazol al 2%. Tras dos semanas, el prurito había desaparecido y el examen otoscópico de ambos oídos era normal. En dos años de seguimiento no hemos observado recidivas.

Caso clínico 2: Historia: Gato Burmés de cuatro años, macho esterilizado. Se presentó en la consulta para una revacunación anual.

Exploración física: En el examen general se observó una gingivoestomatitis. En el examen dermatológico detectamos una otitis ceruminosa bilateral no pruriginosa. Presentaba pérdida de pelo e hiperpigmentación en la zona frontal y cara interna de los pabellones auriculares de un año de evolución.

Pruebas complementarias: En la citología directa de una muestra de cerumen se observaron ácaros vivos *Demodex cati.* Múltiples raspados y tricogramas de las zonas de la cabeza, cuello y dorso-lumbar resultaron negativos a ectoparásitos. La citología cutánea de superficie teñida con Diff-quick fue negativa a *Malassezia spp.* y bacterias y no se observaron células inflamatorias. Se realizó una analítica general cuyos valores se hallaban dentro del rango de normalidad, y se testó frente a retrovirus con resultado negativo.

Tratamiento: Se inició un tratamiento con una solución de ivermectina siguiendo la misma pauta descrita para el caso número uno. A los 10 días había desaparecido la secreción de los oídos y los ácaros en el cerumen. Tras un año de seguimiento no ha habido ninguna recidiva.

Discusión

El *D.cati* es un ácaro folicular de morfología similar a *D.canis* que forma parte de la microfauna de la piel. La demodicosis por *D.cati* no se considera contagiosa (1). La otodemodicosis puede formar parte del cuadro de las formas generalizadas (1), pero existen pocos casos descritos sin otros síntomas cutáneos asociados como los que presentamos (2). Aunque la demodicosis por *D.cati* habitualmente se asocia a una enfermedad sistémica concurrente, no es así en nuestros pacientes aunque en el primer gato no pudimos descartar la relación con la enfermedad renal previa. El diagnóstico se realiza observando al microscopio (x40) una muestra directa de cerumen (1). Es preciso realizar raspados y tricogramas por todo el cuerpo para descartar un inicio de demodicosis generalizada. En ambos casos optamos por aplicar un tratamiento tópico debido a que la infección se localizaba en el pabellón auricular. Otras opciones terapéuticas pueden ser: amitraz tópico, rotenona tópica o tiabendazol (1,2). También es efectivo el tratamiento sistémico a base de baños semanales con cal sulfurada (2% durante 6 semanas), ivermectina (300-600 mcg/kg, PO cada 24-48h), doramectina (600 mcg/kg, SC, semanalmente) (3).

Bibliografía

1. Poucke SV: Ceruminous otitis externa due to Demodex Cati in a cat. Vet Rec, November, 2001; 24 (149): 651-652.
2. Rosychunk R: Feline Ear disease: So much more than ear mites. SECV proceedings, 2008.
3. Torres S: Diagnosis and treatment of feline and canine demodicosis. Western Veterinary Conference, 2008.

DERMATOLOGÍA

DEMODICOSIS FELINA POR *DEMODEX GATOI*

M. Verde [1], A. Ortuñez [2], L. Navarro [2], L. Real [3]

[1] Servicio de Diagnóstico Veterinario Dermatológico. Universidad de Zaragoza
[2]Clínica veterinaria Mon Veterinari. Manacor [3] Clínica veterinaria Bendinat. Mallorca

Caso clínico

Introducción

Demodex gatoi es responsable de una dermatosis felina rara que, hasta hace escasos años, solo se diagnosticaba en EEUU, pero que desde 2001 está emergiendo en Europa, habiéndose comunicado casos esporádicos (1). En esta presentación se describe el primer caso en España.

Caso Clínico

Historia: Gata Persa entera, de tres años. Vive en contacto con otros dos gatos de 5 y 15 meses. En la misma vivienda habitan otros 9 gatos y 4 perros sin sintomatología alguna. Un mes antes, la gata había sido visitada por otro veterinario debido a que presentaba un cuadro cutáneo pruriginoso de grado 7 sobre 10, con lesiones eritematosas y excoriaciones en zona temporal de la cabeza, cuello, pabellones y área dorsal del tronco. Los otros dos gatos con los que convivía mostraban lesiones similares, pero de mucha menor intensidad y prurito leve. La gata había sido tratada con selamectina inicialmente y con ivermectina una semana más tarde. Le había sido administrado itraconazol, griseofulvina, fipronilo en spray y corticosteroides orales. No hubo respuesta frente a ninguno de estos tratamientos. El veterinario realizó una biopsia que presentaba un patrón de dermatitis perivascular difusa hiperplásica, con presencia de ácaros que no afectaban a los folículos, pero sí al estrato córneo.

Exploración física: En nuestro servicio, la exploración general fue normal. En el examen dermatológico se observaron lesiones circulares tipo collaretes con escamas y costras. También presentaba una dermatitis miliar en cuello y cabeza.

Pruebas complementarias: El cepillado fue negativo a ectoparásitos, en el raspado hallamos ácaros de la especie *Demodex gatoi.* La prueba de la cinta adhesiva fue negativa frente a Malassezia spp y en la citología de superficie se detectaron cocos gram positivos. La serología frente a retrovirus fue negativa.

Diagnóstico: Demodicosis por *D.gatoi.*

Tratamiento: Instauramos un tratamiento a base de baños semanales con cal sulfurada al 2% durante 7 semanas. Este se aplicó también a los dos gatos que convivían en la misma habitación.

Evolución: Tras cuatro semanas de tratamiento habían desaparecido las lesiones en la gata y los signos de prurito en los otros dos gatos. Los raspados fueron negativos frente a ectoparásitos. Se continuó el tratamiento durante 3 semanas más.

Discusión

Demodex gatoi es un ácaro pequeño y redondeado que reside en la superficie de la epidermis a diferencia del *Demodex cati* que reside en el folículo piloso. Además de estas dos especies, existe una tercera aún sin denominar (1).

El cuadro clínico puede variar desde asintomático hasta altamente pruriginoso, mimetizando una dermatosis alérgica (1,2). Al contrario que *D.cati, Demodex gatoi* puede ser contagioso para otros gatos y raramente se asocia con enfermedades inmunosupresoras. Es relativamente translucido y en ocasiones se halla en muy bajo número. Se puede detectar en raspados, cinta adhesiva (1,2) y en análisis coprológicos (3). La biopsia es inespecífica en estos casos, salvo que se detecten ácaros en los cortes histológicos. No obstante, esta prueba no nos permite diferenciar entre especies de Demodex por lo que se deben realizar otras pruebas que permitan la observación directa y su identificación tal y como fue realizado en nuestro caso.

En ocasiones el diagnóstico se establece observando la respuesta al tratamiento. El tratamiento de elección son los baños con cal sufurada al 2%, cada 7 días, durante un mínimo de 6 semanas (1,2). La demodicosis felina está infradiagnosticada en Europa debido a su difícil diagnóstico y desconocimiento por parte de gran número de clínicos. En nuestro hospital, tras este primer caso hemos tenido otro, lo cual nos motiva a alentar a todos lo veterinarios para que incluyan *D gatoi* en el diagnóstico diferencial de las dermatosis pruriginosas y que realicen raspados y pruebas de celo tanto a los gatos afectados como a los gatos asintomáticos que están en contacto porque, en ocasiones, se halla un mayor número de ácaros en estos últimos animales.

Bibliografía

1. Carlotti, DN (2006). Demodex injai, Demodex Cati and Demodex Gatoi (and others…): Diagnosis and Treatment. The ESVD-ECVD Proceedings book. Pp 196-197.
2. Takle GL; Hnilica KA (2004): Eight emerging feline dermatoses. Veterinary Medicine, May, pp 457-458
3. Newbury S, Moriello K (2006) Dermatopatías de los animales de protectoras: selección estratégica y recomendaciones de tratamiento para las enfermedades más comunes. Volumen 36, Nº 1, pp 81-85

DERMATOLOGÍA

EFICACIA DEL ÁCIDO FUSÍDICO EN EL TRATAMIENTO DE PIODERMAS CANINAS CAUSADAS POR STAPHYLOCOCCUS MULTIRRESISTENTES

I. Ravera, G. Zanna, M. Bardagi, L. Abarça, L. Ferrer

Universidad Autónoma de Barcelona

Comunicación

Objetivos del estudio

Doce casos de piodermas recidivantes en caninos fueron remitidos al Servicio de Dermatología del Hospital Clínico Veterinario de la Universitat Autònoma de Barcelona durante un período de nueve meses. Los pacientes pertenecían a distintas razas, eran de ambos sexos y tenían edades comprendidas entre 3 y 12 años. Todos ellos mostraban en el examen dermatológico pápulas, pústulas, collaretes, descamación y costras, de extensión más o menos generalizada y un prurito de moderado a intenso. Tras la realización de diferentes pruebas diagnósticas (tricoscopía, raspados, citologías, hemograma, perfiles bioquímicos, determinaciones hormonales, test de detección de IgE específicas, biopsias) en 10 casos se identificó como causa primaria de la pioderma una dermatitis atópica; en uno, hipotiroidismo y en otro no se pudo identificar causa primaria alguna, considerándose una pioderma (foliculitis bacteriana) idiopática. El objetivo de este estudio retrospectivo es evaluar la eficacia de la terapia tópica con una loción de ácido fusídico en pacientes caninos con infecciones cutáneas causadas por Staphylococcus (pseudointermedius) multirresistente.

Materiales y Métodos

En todos los pacientes se realizó un cultivo con medios Agar Sangre y McConkey y un antibiograma. En 11 casos se identificaron colonias de Staphylococcus coagulasa positiva (probablemente, *S. pseudointermedius*) y en uno, colonias de *Staphylococcus* coagulasa negativa (probablemente, *S. schleiferi)* En los 12 casos el perfil de sensibilidad mostró que se trataba de Staphylococcus Meticilina Resistentes (MRS, resistentes a la oxacilina) y Multirresistentes (beta lactámicos, quinolonas, lincosamidas, sulfamidas, rifamicinas, fenicoles, aminoglucósidos, tetraciclinas y macrólidos).

De acuerdo con la escasa bibliografÌa existente en dermatología veterinaria [Loeffler *et al.* Vet Derm 18, 412-421 (2007)] y los resultados de los antibiogramas se optó por una terapia con una solución hidroalcohólica de ácido fusídico al 2%. La terapia fue realizada por los propietarios cada doce horas en sus respectivos hogares con una duración mÌnima de 4 semanas.

Resultados

Se consideró la remisión completa como la desaparición de pústulas, pápulas, collaretes, olor intenso desagradable y descamación, así como también la ausencia de bacterias en las muestras citológicas posteriores al tratamiento. En los casos de dermatitis atópica se valoró también, de forma especial, la reducción en el nivel de prurito. En 10 de los 12 casos se consiguió una remisión completa

del cuadro cutáneo con 4 semanas de tratamiento. Las terapias fueron se continuaron durante 3 semanas después de la remisión completa. En un caso la mejoría fue parcial durante las primeras 4 semanas y nula con la extensión del tratamiento. En el caso restante no pudo hacerse una valoración posterior al tratamiento, por lo que se desconoce el resultado. No se observaron reacciones adversas en ninguno de los pacientes y todos los propietarios mostraron satisfacción con la terapia. El único inconveniente que se refirió fue el elevado precio de la solución que debe realizarse de forma magistral por el farmacéutico.

Conclusiones

Si bien es necesario realizar estudios más amplios, este primer estudio abierto y retrospectivo indica que el acido fusídico tópico en solución hidroalcohólica al 2% es una terapia efectiva y segura para el tratamiento de las piodermas caninas causadas por Staphylococcus MR y multirresistentes.

DIAGNÓSTICO POR IMAGEN

PATROCINADO POR: televetdx

ESTUDIO ECOGRÁFICO DEL BÍCEPS BRAQUIAL EN CANINOS NORMOLÍNEOS

J.F. Rivas, H. Fominaya, P. Llorens

Universidad Complutense de Madrid

Comunicación

Objetivos del estudio

Describir la anatomía ecográfica del tendón y músculo bíceps braquial en perros, para implementar un protocolo de evaluación de pacientes con lesiones en la articulación del hombro.

Materiales y Métodos

Pacientes: Se evaluaron 20 articulaciones de: un cadáver canino, 6 pacientes ortopédicamente sanos y 6 pacientes con cojera de miembro anterior unilateral Equipos: Ecógrafo Philips SD800, con transductores convexo de 5.0 MHz y lineal de 7.5 MHz.
Método: El examen se realizó en 4 pasos.
Primero: Se evaluó descriptivamente el cuerpo del músculo longi-tudinal y transversalmente.
Segundo: La interfase musculotendinosa se valoró descriptivamente.
Tercero: El Tendón del Bíceps braquial se visualizo en la fosa intertubercular del humero. Se tomaron medidas de grosor longitudinal y transversalmente. Se examino descriptivamente la articulación en cuanto a la presencia de líquido sinovial.
Cuarto: Se valoro morfologicamente el tendón longitudinal hasta su origen (tubérculo supraglenoideo). Se observa la presencia o no de derrame sinovial u osteofitos.
Adicionalmente se observaron las superficies oseas del surco intertubercular y la cabeza del humero.
No fue necesario ningún tipo de sedación. Los datos de medidas obtenidos se analizaron estadísticamente con la prueba t de student.

Resultados

Primero: Todos los músculos Bíceps braquial examinados, presentaron un patrón ecográfico que aparece como un cuerpo hipoecoico, con una línea hiperecoica en el centro (longitudinal).
Transversalmente, se observaron hipoecoicos con focos hiperecoicos (septo muscular), sin alteraciones como hematomas, rupturas o desgarros.
Segundo: En tres pacientes con cojera, se observo un ligero aumento del líquido capsular en la región musculotendinosa como un pequeño espacio anecogénico, sin aumento del grosor del tendón. Todos los demás pacientes muestran el patrón hipoecoico del músculo cambiando al patrón hiperecoico del tendón y disminuyendo el grosor.
Tercero: Longitudinalmente los tendones se observaron con su ecogenicidad media y patrón fibrilar convencional. Era evidente la línea hiperecoica que corresponde al peritendón. Transversalmente, la forma oval con borde hiperecogénico típica estaba presente en todos los pacientes. Se observó parte de la superficie de los tubérculos humerales mayor y menor, y el surco intertubercular. De los pacientes que presentaban sintomatología ortopédica unilateral (11 articulaciones evaluadas), 6 presentaron cambios cualitativos evidentes como aumento en la cantidad de líquido.
En dos casos se observaron superficies óseas irregulares de la cabeza del húmero y tubérculo mayor.
Cuarto: Aunque el tendón del Bíceps braquial fue difícilmente visible en esta zona, en 2 articulaciones fue evidente la presencia de osteofitos y aumento del líquido articular, así como irregularidad de la superficie del húmero en 1 caso.

Conclusiones

- La evaluación ecográfica de la articulación del hombro debe ser comparativa, ya que la mayoría de los problemas son unilaterales, siendo algunas alteraciones evidentes entre un hombro y otro.
- Las distintas mediciones tomadas para la determinación de alteraciones en el Bíceps Braquial, son útiles para cada paciente individual, debido a que las diferencias en edad, peso, altura, conformación e incluso actividad física, son variables que pueden cambiar la morfología del tendón, sin ser patológica, haciendo difícil la

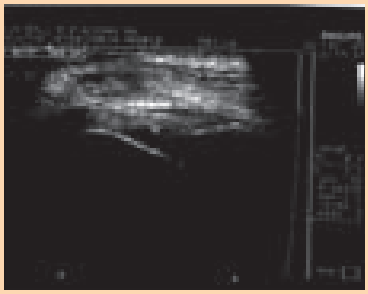

estandarización de un rango de medidas normales con este número de pacientes.
- En este estudio, estadísticamente no se puede asegurar que pequeñas diferencias en el grosor de los tendones de un paciente, indiquen que el tendón sea la causa de la sintomatología.
- La correcta interpretación cualitativa de las imágenes ecográficas del bíceps braquial, como la presencia de derrame sinovial, osteofitos o irregularidades en las superficies óseas de la articulación, fue más importante que las medidas de grosor del tendón, sin descartar la utilidad de su información.
- Para la correcta interpretación de alteraciones en la articulación del hombro mediante ecografía, es imprescindible conocer la anatomía completa de la articulación.

Bibliografía

- Kramer M, Gerwing M, Hach V, Schimke E. Sonography of the Musculoeskeletal System in Dogs and Cats. Veterinary Radiology & Ultrasound 1997;38(2):139-49.
- Long CD, Nyland TG. Ultrasonographic Evaluation on the Canine Shoulder. Veterinary Radiology & Ultrasound 1999;40(4):372-79.
- Kramer M, Gerwing M, Shepard C, Schimke E. Ultrasonography for the Diagnosis of Diseases of the Tendon and Tendon Sheath of the Biceps Brachii Muscle. Veterinary Surgery 2001;30:64-71.
- Bardet JF. Shoulder Diseases in Dogs. Veterinary Medicine 2002;97(12):909-20.

DIAGNÓSTICO POR IMAGEN

PATROCINADO POR: televetdx

ESTUDIO ECOGRÁFICO DEL NERVIO CIÁTICO EN LA ESPECIE FELINA

P. Haro[1], F. Gil[2], M.D. Ayala[2], F. Gines Laredo[1], M. Soler[1], El. Belda[1], A. Agut[1]

[1] Universidad de Murcia Departamento de Medicina y Cirugía Animal [2] Universidad de Murcia Departamento de Anatomía y Anatomía Patológica Comparada

Comunicación

Objetivos del estudio

El objetivo del presente estudio es determinar los abordajes y aspecto ecográfico del nervio ciático en el gato.

Materiales y Métodos

Para realizar este estudio se utilizaron 8 cadáveres de la especie felina con un peso medio de 3.75 kg (rango 2.8 a 4.8 kg) y cinco felinos adultos con peso medio de 3.72kg (rango 3.0 a 4.4kg). En el caso de los cadáveres utilizados se realizó la eutanasia de manera humanitaria el día del estudio. Ninguno de los animales seleccionados presentaba signos nerviosos o problemas de claudicación en los miembros posteriores.

Estudio anatómico

-Disección del nervio ciático: La disección del nervio ciático se realizó en seis extremidades pélvicas de tres cadáveres felinos. El ala del ilion, trocánter mayor del fémur, tuberosidad isquiática y margen caudal del bíceps femoral fueron las marcas anatómicas utilizadas para su localización.

-Inyección vascular y cortes anatómicos: Se introdujo látex rojo a través de aorta abdominal en 2 cadáveres, los cuales fueron congelados a -20ºC durante 24 horas posteriormente se sometieron a -80ºC durante 24 horas más. Se realizaron criosecciones transversas de los miembros pélvicos utilizando una sierra en banda de alta velocidad para evaluar la correspondencia anatómica con la imagen ecográfica.

Estudio ecográfico *in vitro:*

Este estudio se realizó en seis extremidades pélvicas de 3 cadáveres. Se empleó un transductor lineal de 4-13 MHz (My Lab 70, Esaote®), evaluando las regiones subglútea, fémur y poplítea desde la zona dorsal cercano a su origen hasta el punto donde divergen sus componentes el nervio peroneo común y tibial. Para confirmar que la estructura que se visualizaba era el nervio ciático se realizó la infiltración de tinta china ecoguiada en los nervios en estudio, a continuación se realizó la disección inmediata para visualizar la localización de la tinta.

Estudio ecográfico *in vivo:*

Utilizando la misma metodología que en la fase anterior se realizó el estudio ecográfico en 5 gatos vivos sedados. En este caso la localización del nervio fue confirmada utilizando un neuroestimulador (Stimuplex HNS 11, B-Braun®) con una aguja aislada (Stimuplex 30mm 22G, B-Braun®) conectada al estimu-lador de nervios periféricos.

Resultados

El nervio ciático fue identificado en los abordajes subglúteo, fémur y poplíteo tanto en los cadáveres como en los animales vivos. El aspecto ecográfico de nervio fue el mismo tanto en los cadáveres como en los gatos vivos, visualizándose en el corte longitudinal como una estructura tubular hipoecogénica delimitada por dos líneas hiperecogénicas presentando en su interior ecos internos de manera punteada. En secciones transversales aparecian como estructuras circulares

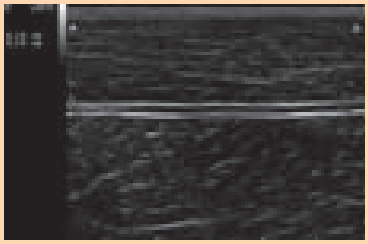

u ovoides hipoecogénicas rodeadas de una banda hiperecogénica. A nivel de la zona poplítea se observaron los dos componentes del nervio; el peroneo común y el tibial ubicándose el primero en posición craneal al segundo.

Conclusiones

Este estudio demuestra la utilidad de la ecografía para evaluar el nervio ciático en la especie felina, visualizándose este como una estructura hipoecogénica con ecos internos delimitado por líneas hiperecogénicas.

Bibliografía

- Benigni L., S. A. Corr y R. Lamb. 2007. Ultrasonographic assesment of the canine sciatic nerve. Vet. Rad. Ultrasound. 48 (5): 428-433.
- Marhofer P., M. Greher y S. Kapral. 2005. Ultrasound guidance in regional anaesthesia. British J. Anaesthesia. 9491): 7-17.
- Rasmussen L. M., A.J. Lipowitz y L. F. Graham. 2006. Development and verification of saphenous, tibial and common peroneal nerve block techniques for analgesia below the thigh in the nonchondrodystrophoid dog. Vet. Analg. Anesth. 33: 36-48.

DIAGNÓSTICO POR IMAGEN

PATROCINADO POR: televetdx

COMPARACIÓN ENTRE TAC Y RADIOGRAFÍA EN EL DIAGNÓSTICO DE AFECTACIÓN DEL OÍDO MEDIO EN FELINOS CON ENFERMEDAD VESTIBULAR PERIFÉRICA

A.M. Hernández, M. L. Ortiz, F. Liste

Universidad Cardenal Herrera-CEU

Comunicación

Objetivos del estudio

Estudio prospectivo diseñado para describir y comparar los hallazgos obtenidos mediante tomografía axial computerizada (TAC) y radiografía en gatos con sintomatología compatible con síndrome vestibular periférico.

Materiales y Métodos

13 gatos de distinta edad (rango 6 meses-12 años), sexo (7 hembras y 6 machos) y raza con signos de enfermedad vestibular (nistagmo, ladeo de cabeza, circling). Se excluyeron aquellos pacientes con sintomatología o hallazgos compatibles con enfermedad vestibular de origen central (alteración del estado mental, déficits propioceptivos, nistagmo vertical; alteraciones radiográficas y/o tomográficas intracraneales).

El estudio radiológico se realizó tras sedación profunda o anestesia con al menos 3 proyecciones (ventro-dorsal con la boca abierta, y dos laterales oblicuas) en cada paciente. En el estudio tomográfico se realizaron cortes de 2mm de grosor cada 4 mm, abarcando la totalidad del oído medio; para su interpretación, se utilizaron ventanas de tejido óseo y tejido blando. Se utilizó un GE CT Max de 3ª generación. La lectura e interpretación de las radiografías y el TAC se realizó por los tres autores, desconociendo los resultados de la otra prueba diagnóstica, la interpretación hecha por los otros dos autores y la sintomatología clínica de cada paciente. Se evaluaron en las bullas timpánicas (BT): la proliferación o engrosamiento, lisis ósea, opacidad en su interior, contorno y la presencia de enfermedad del oído medio. Se compararon los hallazgos de ambas técnicas mediante un test de rangos de Wilcoxon. Se consideró que las diferencias eran estadísticamente significativas cuando $p<0,05$. Se calculó el valor predictivo positivo y negativo de la radiografía tomando como referencia los resultados obtenidos mediante TAC.

Resultados

El TAC mostró cambios en el 54% (14/26) de las 26 BT analizadas, y en el 77% de los gatos (10/13). Por su parte, la radiografía detectó cambios patológicos en el 31% (8/26) de las BT y en el 46% de los gatos (6/13). Estas diferencias fueron estadísticamente significativas. Tomando el TAC como técnica de referencia, el estudio radiológico tiene una sensibilidad del 57% (8/14) respecto al número de BT afectadas y del 60% (6/10) de pacientes. Su valor predictivo positivo es del 57% (8/14) y su valor predictivo negativo es del 67% (12/18).

Conclusiones

Éste es el primer estudio comparativo de los hallazgos de ambas técnicas en el oído medio de gatos vivos. El TAC se ha considerado una técnica ideal para el estudio de enfermedades del oído medio (Bischoff y Kneller, 2004; Benigni y Lamb, 2006; Ohlerth y Scharf, 2007). Asimismo, un reciente estudio experimental en cadáveres (King et al, 2007) observó una sensibilidad y especificidad del 100% para el TAC en detección de fluido en BT en felinos, por lo que puede tomarse como prueba Gold Standard en la identificación de cambios patológicos en el oído medio. Además de la presencia de fluidos en el interior de las BT, en este estudio se observó en el TAC una fractura de bulla timpánica que pasó desapercibida en la radiografía. Este estudio demuestra la mayor sensibilidad del TAC en la detección de cambios en el oído medio en gatos con enfermedad vestibular periférica. La radiografía pasa

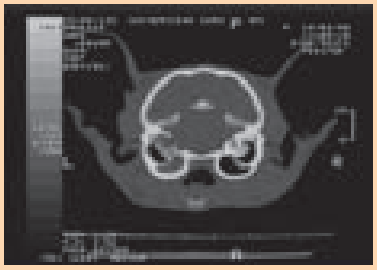

por alto cambios en hasta el 33% de las ocasiones. La necesidad de anestesia general y el tiempo empleado para realizar todas las vistas en radiografías hacen que el factor económico sea de escasa importancia en vista de los resultados obtenidos.

Bibliografía

- Benigni L; Lamb C . Diagnostic imaging of ear disease in the dog and cat In Pract., Mar 2006; 28: 122 – 130
- Bischoff MG, Kneller SK. Diagnostic imaging of the canine and feline ear.Vet Clin North Am Small Anim Pract. 2004 Mar;34(2):437-58
- Garosi L. Vestibular disease in dogs and cats. In Pract., Mar 2007; 29: 151 - 157.
- Garosi LS, Dennis R, Schwarz T. Review of diagnostic imaging of ear diseases in the dog and cat. Vet Radiol Ultrasound. 2003 Mar-Apr;44(2):137-46
- King AM, Weinrauch SA, Doust R, Hammond G, Yam PS, Sullivan M. Comparison of ultrasonography, radiography and a single computed tomography slice for fluid identification within the feline tympanic bulla. Vet J. 2007 May;173(3):638-44.
- S. Ohlerth and G. Scharf, Computed tomography in small animals – basic principles and state of the art applications, The Veterinary Journal 173 (2007), pp. 254–271.

DIAGNÓSTICO POR IMAGEN

PATROCINADO POR: televetdx

COJERA AGUDA EN UN PERRO JOVEN CRIPTÓRQUIDO COMO SIGNO DE TORSIÓN DE UN TESTÍCULO INTRA-ABDOMINAL

S. Boza, F. de Membiela, A. Navarro, M.T. Escobar, M. Soler, A. Agut

Fundación Veterinaria Clínica de la Universidad de Murcia

Caso clínico

Introducción y caso clínico

Se presenta un Labrador Retriever macho, de un año de edad, con una historia de cojera aguda del miembro posterior izquierdo desde el día anterior, sin haber sufrido previamente un traumatismo.

Durante el examen físico, el perro presentaba dolor a la palpación del cuadrante caudal izquierdo del abdomen, y además se evidenció la presencia de un único testículo a nivel escrotal. El hemograma mostró leucocitosis con desviación a la izquierda. Se decidió realizar radiografías de cadera y de abdomen. La radiografía de cadera no mostró ninguna alteración evidente. En las radiografías de abdomen se observó una masa ovalada de opacidad tejido blando, de aproximadamente 4 cm de diámetro, caudal al riñón izquierdo.

En la ecografía abdominal, se observó la presencia intraabdominal del testículo izquierdo. Éste aparecía globoso, aumentado de tamaño e hiperecogénico. Además presentaba una ecotextura heterogénea con septos hipoecogénicos dispuestos en forma radial desde el mediastinum testis. El epidídimo y el conducto espermático estaban también aumen-tados de tamaño. Se observó una ligera efusión peritoneal cerca del testículo izquierdo. Para detectar el flujo del testículo, se utilizó el power Doppler y Doppler color. En este último, se ajustó la frecuencia de repetición de pulso (1.0 kHz) para detectar flujo de muy baja velocidad (8 cm/s), mostrando ausencia de señal tanto en el testículo como en la zona del cordón espermático en ambos métodos. Los hallazgos ecográficos eran compatibles con una torsión testicular intra-abdominal. Se realizó una laparotomía para la escisión del testículo intra-abdominal, que se localizó caudal al riñón izquierdo. El testículo estaba hemorrágico, aumentado de tamaño y el cordón espermático rotado más de 360º en sentido horario (agujas del reloj). También se realizó la orquiectomía del testículo escrotal

Discusión

La torsión de un testículo intra-abdominal no neoplásico es poco común en la clínica de pequeños animales, y su diagnóstico a veces resulta difícil debido a la inespecificidad de los signos clínicos, que pueden enmascarar un proceso agudo gastrointestinal o urinario, o bien una patología extraabdominal, por ejemplo, de tipo ortopédico. En este caso el paciente presentó, como signos principales, una cojera aguda del miembro posterior izquierdo, letargia e inapetencia. Se consideró la torsión de un testículo intra-abdominal como primer diagnóstico diferencial debido a la falta de un traumatismo previo como causa aguda de cojera, la ausencia de anomalías en el examen ortopédico y radiográfico, y sobre todo debido a la condición de criptorquidismo. En este paciente, el diagnóstico de torsión testicular se realizó ecográficamente, usando una combinación del modo B en escala de grises junto con la aplicación del Doppler color y el power Doppler. La apariencia ecográfica de un testículo torsionado depende del tiempo transcurrido desde la torsión; en este caso la ecogenicidad estaba ligeramente aumentada con una ecotextura heterogénea. La disminución o la ausencia de señal de flujo es indicativa de torsión. Basándonos en este caso clínico, la torsión de un testículo retenido puede ser la causa de la aparición de una cojera aguda del miembro posterior.

Bibliografía

1. Feldman EC, Nelson RW. Enfermedades de los testículos y epidídimos. En: Feldman EC, Nelson RW, eds. Endocrinología y Reproducción Canina y Felina. 3a ed. Buenos Aires: Inter-Médica, 2007; 1084-1085

2. Hecht S, King R, Tidwell AS, Gorman SC. Ultrasound diagnosis: intra-abdominal torsion of a non-neoplastic testicle in a cryptorchid dog. Vet Radiol Ultrasound 2004; 45: 58–61

DIAGNÓSTICO POR IMAGEN

PATROCINADO POR: televetdx

RESONANCIA MAGNÉTICA NUCLEAR DE UN LEIOMIOMA RECTAL EN UN PERRO

J. Viscasillas, M. Aranda

AV Veterinarios

Caso clínico

Introducción y caso clínico

La pericarditis séptica (PS) es una causa muy poco frecuente de efusión pericárdica (EP) en el perro, que generalmente es de origen neoplásico o idiopático.(1) Las causas descritas de PS incluyen cuerpos extraños, traumatismos o heridas, infecciones locales debido a enfermedad pleural o pulmonar, o septicemias.(2)

El objetivo de este caso clínico, es presentar los hallazgos clínicos, pruebas exploratorias complementarias y evolución, de un perro con PS.

Perro mestizo, macho, de 5 años y 9 Kg de peso, vino referido al hospital por un cuadro de disnea aguda, de un día de evolución. Los antecedentes reflejan una historia de un año, de lesiones cutáneas alopécicas de prurito moderado, tratadas con corticoides a dosis de 1-1.5mg/BID.

El exámen físico destacó mucosas pálidas, temperatura de 37.8ºC, disnea espiratoria (90 rpm), frecuencia cardiaca de 140 ppm y pulso normal. Tanto los sonidos cardiacos como pulmonares aparecían atenuados a la auscultación. El abdomen era péndulo, había atrofia muscular y linfadenopatia.

En la analítica de urgencia se observó anemia regenerativa, con leucocitosis neutrofílica, aumento de la fosfatasa alcalina, hipoalbuminemia y proteinuria.

La radiografía torácica mostró efusión pleural y la ecocardiografía además de ésta, un derrame pericárdico, con inicio de tamponamiento cardiaco. Mediante pericardiocentesis se drenaron 200 ml de líquido purulento y mediante toracocentesis 300 ml de líquido exudativo amarillento, mejorando notablemente la respiración. El análisis del líquido pericárdico reveló un exudado séptico, y el del líquido pleural una inflamación supurativa aséptica. En el cultivo aeróbico posterior del líquido pericárdico, crecieron colonias de estafilicocos coagulasa negativo y pseudomona aeruginosa.

Se realizó una punción de médula ósea, donde se observaron abundantes leishmanias. El proteinograma mostró hipoalbuminemia y aumento de $\alpha 2$ y gammaglobulinas.

El animal se trató con ciprofoxacino (según antibiograma) y glucantime durante 10 semanas, y allopurinol y enalapril, hasta la fecha. Los corticoides se retiraron progresivamente. Una semana después había una gran mejoría clínica y analítica. Actualmente, 3 meses después, sigue asintomático.

Discusión

Este caso pone de manifiesto que dentro del diagnóstico diferencial de las EP es preciso considerar la PS, aunque sea infrecuente en perros. En muchos casos, el análisis del líquido pericárdico puede ser de poca utilidad en el diagnóstico de la EP, por lo es fácil, pasar por alto una PS, si no lo incluímos, desde un inicio, en el diagnóstico diferencial,(3,4) como hicimos en este caso. Hay que valorar su importancia, ya que el tratamiento y el pronóstico de EP variaran, dependiendo de la etiología.(2)

El diagnóstico se basó en la citología y cultivo del líquido pericárdico, así como en una leucocitosis neutrofílica, que sugerían una septicémica, no obstante el foco de contaminación bacteriana no pudo identificarse. Hay casos descritos donde la vía de entrada ha sido la traquea o el esófago.(4) El hecho que el animal tenga Leishmania (que se considera una enfermedad consecuencia de una respuesta inmunitaria inadecuada, podría ser un factor predisponerte a una infección bacteriana secundaria. Asimismo, el tratamiento previo con corticoides a dosis inmunosupresora durante tantos meses, también podria serlo.

El cuadro clínico no solo se asocia a la PS, el abdomen péndulo, la atrofia muscular, y el aumento de fosfatasa, podrían estar asociados a la corticoterapia, ya que al retirarla fueron remitiendo. La atrofia

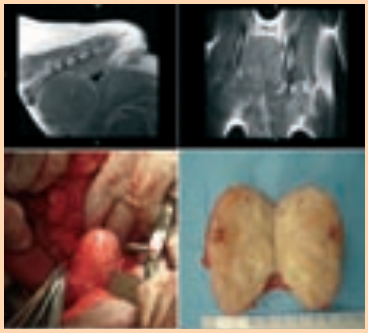

muscular también podría estar asociada la leishmania, al igual que la proteinuria, la hipoalbuminemia y la linfadenopatía.

La respuesta al tratamiento dependerá de propio drenaje del líquido y de los antibióticos. En este caso solo se drenó una vez, ya que hubo una buena respuesta al tratamiento médico, y no se hizo pericardectomia. Hay autores que recomiendan la combinación de tratamiento quirúrgico y médico, con un buen pronóstico de supervivencia (4). Otros solo lo recomiendan en caso recidiva de tamponamiento.(1)

En general el pronóstico es reservado, debido a la gravedad de la presentación, pero también porque en muchos casos, no llega a diagnosticarse la etiología (1). El éxito de este caso, fue identificar los gérmenes y poder administrar la terapia adecuada.

Bibliografía

1. Fuentes VL,et al, Purulent pericarditis in a puppy, JSAP,1991,32:585-588.
2. Stafford JM,et al, Septic fibrinous pericarditis in a cocker spaniel, JSAP, 2003,44:117-120
3. Lorenzana, R, et al, Infectious Pericardial Effusion in a dog, JAAHA, 1984,21:725-728.
4. Aronson LR, et al, Infectious pericardial effusion in 5 dogs, Vet Sug, 1995,14(5):402-407.

DIAGNÓSTICO POR IMAGEN

PATROCINADO POR: televetdx

ESTUDIO DE LA INFLUENCIA DE LA PRESIÓN DEL OPERADOR DURANTE EL EXAMEN ECOGRÁFICO SOBRE EL ÍNDICE DE RESISTENCIA RENAL

S. Prieto[1], P. Gómez[1], I. Sosa[1], T. Gregori[1], S. Ruíz[1], A. Corda[1], C. del Río[1]
A. Pérez[1], M. Gascón[1], G. C. Couto[2]

[1]Universidad de Zaragoza [2]The Ohio State University

Comunicación

Objetivos del estudio

El índice de resistencia (IR) o de Pourcelot es una medición semicuantitativa que se realiza a partir del trazado espectral Doppler de una arteria. Relaciona las velocidades mediante la siguiente fórmula IR= (velocidad máxima sistólica – velocidad mínima diastólica)/ velocidad máxima sistólica. Una de las ventajas de este índice es que no se ve influenciado por el ángulo de insonación. Se ha demostrado su utilidad clínica en medicina humana en la monitorización del transplante renal y hepático, en el seguimiento del envejecimiento placentario, así como en diversas patologías inflamatorias y tumorales. Realmente se desconoce hasta que punto se ven afectados este tipo de índices por diferentes situaciones durante el examen. Una de ellas es la presión que ejerce con la sonda el operador. El objetivo de este estudio fue analizar la influencia de la presión ejercida por el operador con el transductor sobre el riñón izquierdo en los patrones espectrales de las arterias arcuatas.

Materiales y Métodos

El estudio se realizó sobre 40 animales sanos, de varias razas y con edades comprendidas entre los 2 y los 9 años y pesos entre los 5 y 42 kgs. No se requirió sedación para realizar el examen ecográfico. La exploración se hizo en decúbito lateral derecho, con un ecógrafo LogicE (General Electric) y una sonda microconvex de 3 cm2 de sección y de 6 a 10 Mhzs. Para calcular la presión se acopló a la sonda un dinamómetro digital colgado del techo de la sala. En cada animal se registraba el IR con 1 kg fuerza, 2 kg fuerza y 4 kg fuerza, en unidades del SI, (A) 32666 Pa, (B) 65333 Pa y (C) 130666 Pa. El resultado de cada IR era la media de tres trazados uniformes.

Resultados

Las medias ± DS para cada grupo de presión fueron 0,68 ± 0,04, 0,70 ± 0,06 y 0,66 ± 0,06, en el grupo A, B y C respectivamente. Tras comprobar la distribución normal mediante el test de Kolmogorov Smirnov se realizó un test ANOVA y una prueba post hoc de Scheffe, no hallando diferencias significativas entre los grupos.

Conclusiones

Los índices semicuantitativos como el índice de resistencia y el índice de pulsatilidad resultan de gran utilidad en la exploración ecográfica rutinaria, sin embargo no hay trabajos sobre muchos de los factores que pueden afectarlos. En este estudio se valora la influencia de uno de ellos, la presión del operador con la sonda. Para la elección de las presiones se quisieron simular las situaciones clínicas más frecuentes en las que dependiendo de la profundidad y de la resistencia hay que variar la presión con el transductor. En el primer grupo se utilizaron presiones leves, únicamente apoyando la sonda sobre el animal y en el segundo y tercer grupo se utilizaron presiones moderadas y fuertes respectivamente y en ningún caso resultaron molestas para el animal. Se eligió el riñón izquierdo por ser un órgano superficial y con la vascularización dirigida hacia la sonda, siendo idóneo para reflejar los posibles cambios debidos a la presión. Al no hallar diferencias significativas en un órgano superficial como el riñón lo más probable es que otros más profundos como el hígado o los linfonodos tampoco se vean influenciados por este factor. Por tanto la presión ejercida por el operador durante el examen ecográfico no modifica el IR de las arterias arcuatas.

Bibliografía

- Rivers BJ, Walter PA, Polzin DJ, King VL. Duplex doppler estimation of intrarenal pourcelot resistive index in dogs and cats with renal disease. J Vet Intern Med. 1997 Jul-Aug;11(4):250-60.
- Rivers BJ, Walter PA, Letourneau JG, Finlay DE, Ritenour ER, King VL, O'Brien TD, Polzin DJ. Duplex Doppler estimation of resistive index in arcuate arteries of sedated, normal female dogs: implications for use in the diagnosis of renal failure. J Am Anim Hosp Assoc. 1997 Jan-Feb;33(1):69-76
- Novellas R, Espada Y, Ruiz de Gopegui R. Doppler ultrasonographic estimation of renal and ocular resistive and pulsatility indices in normal dogs and cats. Vet Radiol Ultrasound. 2007 Jan-Feb;48(1):69-73.

DIAGNÓSTICO POR IMAGEN

PATROCINADO POR: televetdx

DESCRIPCIÓN ECOGRÁFICA DEL FLUJO HELICOIDAL EN LA VENA PORTA DE GATOS

T. Gregori, P. Gómez, S. Prieto, I. Sosa, S. Ruíz, M. Gascón

Universidad de Zaragoza

Comunicación

Objetivos del estudio

El Doppler color y espectral se emplea a menudo durante el examen ecográfico para la valoración de los vasos abdominales, entre los que se encuentra la vena porta. El flujo portal fisiológico en los gatos se caracteriza por ser hepatopetal (anterógrado) y laminar. En medicina humana está descrito el flujo helicoidal como una variante normal. El objetivo de este trabajo fue comprobar la existencia del flujo helicoidal (hepatopetal-hepatofugal), en gatos sanos y conocer su prevalencia.

Materiales y Métodos

Se diseño un estudio prospectivo en el que se ecografiaron 275 gatos con edades comprendidas entre los 2 y los 9 años, y sin ningún signo de enfermedad (la exploración física era normal, así como la hematología y la bioquímica sérica). Los pacientes se examinaron en ayunas (12 horas sin alimentación sólida) y sin recurrir a la sedación. La exploración ecográfica se realizó con un Logic BookXp (General Electric) usando un transductor microconvex de 4 a 10 MHzs. Los animales se posicionaron en decúbito lateral derecho, visualizándose el porta hepatis mediante cortes longitudinales obtenidos con el transductor colocado en el xifoides. Se prestó especial atención a la eliminación de los artefactos durante el examen del flujo y al ángulo de insonación (siempre por debajo de 60º), que se conseguía mediante angulación de la sonda. En todos los animales se midió la velocidad portal, usando un rango de PRF de +30cm/s a -30cm/s, una ganancia del Doppler color del 80% y una ventana de muestreo entre 2 y 4 mm.

Resultados

En ocho de los 275 gatos (2,9%) se identificó un flujo helicoidal o en tirabuzón (anterógrado-retrógrado) en la vena porta. Este flujo se reconoció por la presencia de zonas de diferente color sin presencia de aliasing. En el trazado espectral se observaban flujos positivos y negativos alternos de la misma velocidad. En ninguna de las ecografías en modo B se identificó ningún patrón anormal en la porta o en el parénquima hepático. La velocidad media para los ocho gatos con flujo helicoidal fue de 12,5 cm/s ± 4,6 (media±DS), y la velocidad media para el resto de los gatos fue de 13,8 cm/s ± 5,2 (media±DS), no encontrando diferencias significativas.

Conclusiones

El flujo helicoidal es un hallazgo descrito con frecuencia en medicina tras recibir un transplante hepático (43%), después de un shunt portosistemico transyugular intrahepático (28%) o en pacientes con un shunt portosistemico (20%).

Incluso se ha considerado como factor indicador de estenosis portal si es persistente y además asociado a aumentos de velocidad en el flujo portal. También ha sido descrito, sin embargo, en personas sanas (2,2%). En los animales sólo hay descripciones de flujos hepatofugales ante situaciones patológicas como cirrosis. En los gatos se obtuvo un 2,9%, porcentaje muy similar al descrito en la bibliografía de medicina humana, pudiendo considerarse una variante normal sin repercusión patológica.

Bibliografía

- Rosenthal SJ, Harrison LA, Baxter KG, Wetzel LH, Cox GG, Batnitzky S. Doppler US of helical flow in the portal vein. RadioGraphics. 1995;15:1103-1111
- Sugimoto H, Kaneko T, Nakao A. Poststenotic dilatation and helical flow in the umbilical portion of the portal vein. J Hepatol. 2002 May;36(5):704.

HEMATOLOGÍA

TROMBOCITOPENIA INMUNOMEDIADA PRIMARIA EN UN GATO

L. Rodríguez, P. Silvestrini, R. Ruiz

Hospital Clínic Veterinari Autonoma

Caso clínico

Introducción y caso clínico

Se presenta el caso de una gata Persa, no castrada, de 4 años con historia previa de apatía, anorexia y trombocitopenia. Está correctamente vacunada y desparasitada, es de vida indoor estricta y convive con otros gatos. No ha tenido contacto con fármacos o tóxicos.

En el examen físico se observan una temperatura corporal de 35,5ºC, mucosas pálidas, petequias en la cara medial del pabellón auricular y hematomas en el cuello.

El hemograma muestra una anemia severa normocítica normocrómica regenerativa, leucocitosis neutrofílica con desviación a la izquierda y trombocitopenia muy marcada (13.000 plaquetas/microlitro). La bioquímica muestra hipoproteinemia, que junto a la anemia regenerativa es sugestivo de hemorragia, y electrolitos bajos, mientras que en el urianálisis se observa hipostenuria. Las radiografías torácicas y la ecografía abdominal son normales. También se realiza ecocardiografía en la que no se observan alteraciones cardiacas.

La terapia inicial consiste en transfusión de sangre entera, previo tipaje sanguíneo (Grupo A), fluidoterapia para corregir las alteraciones electrolíticas (Ringer Lactato suplementado con 30 mEq/L de KCl a mitad de mantenimiento para evitar hemodiluición), oxigenoterapia y doxiciclina (5 mg/kg/12h/PO) para combatir una posible causa infecciosa, a la espera de las pruebas específicas.

La serología de FIV-FeLV y las PCR en sangre periférica de *Ehrlichia canis, Anaplasma phagocytophilum y platys, Candidatum Mycoplasma haemominutum, Mycoplasma haemophelis y Bartonella henselae* resultan negativos.

Debido a la marcada trombocitopenia y a la inestabilidad del paciente, se decide retrasar la aspiración de médula ósea para descartar eventuales procesos neoplásicos o displásicos y realizar las PCR de FIV y sobre todo FeLV. Por lo tanto, se sospecha de trombocitopenia inmunomediada primaria.

Se inicia tratamiento inmunosupresor con corticoides, con una dosis inicial de dexametasona de 1mg/kg/día y a continuación de prednisolona 1mg/kg cada 12h.

A los cuatro días de hospitalización, siendo el animal estable, se da de alta con prednisolona.

Se realizan controles hematológicos a las 3 semanas, en los cuales hay una mejoría completa del recuento plaquetar y eritrocitario. Se inicia al cabo de 2 meses, el descenso progresivo de la dosificación de prednisolona.

Discusión

La trombocitopenia inmunomediada primaria es más frecuente en perros, mientras que existen pocos casos felinos descritos en la literatura veterinaria. Es una enfermedad que se diagnostica por exclusión de las otras causas de trombocitopenia como disminución de trombopoyesis (infecciosa, neoplásica, farmacológica), destrucción periférica (CID, trombosis, inmunomediada secun-daria) y secuestro esplénico; además de la respuesta a tratamientos inmunosupresores y presencia de anticuerpos antiplaquetares.

El protocolo diagnóstico comprende: hemograma y bioquímica completas, radiografías torácicas, ecografía de abdomen, ecocardiografía, serologías

y/o PCR para descartar enfermedades infecciosas, descritas anteriormente en el caso presentado. Especialmente en animales de vida exterior es importante confirmar la ausencia del virus de la FeLV mediante PCR en médula ósea, aunque la serología haya resultado negativa, debido a la posible "infección regresiva", en la cual el virus se localiza exclusivamente a nivel medular sin desarrollar antigenemia.

El aspirado de medula ósea también es útil para descartar tanto neoplasias como displasias. La terapia con glucocorticoides es la principal para esta enfermedad. En casos más graves se puede utilizar la vincristina en dosis única (0,02mg/kg); aunque puede presentar efectos adversos y ser contraproducente. En otros casos se puede administrar conjuntamente ciclosporina y/o clorambucilo, sobre todo para intentar disminuir al máximo la dosis de glucocorticoides y evitar los efectos adversos.

Bibliografía

1. Bianco D., Amstrong PJ. Washabau RJ, Presumed primary immune-mediated thrombocytopenia in four cats. Journal of Feline Medicine and Surgery 2008; 10: 495 - 500.

2. Neel JA, Birkenheuer AJ, Grindem CB. Cap: 60: Thrombocytopenia. En Current Veterinary Therapy, Kirk's XIV. Saunders Elsevier. 2009. 281-287.

MEDICINA INTERNA

ATROFIA PANCREÁTICA JUVENIL EN UN PINSCHER

P. Cebrián, X. Cornet, P. SIlvestrini, R. Ruiz de Gopegui

Hospital Clínico Veterinario de la UAB

Caso clínico

Introducción y caso clínico

Se presenta a consulta un perro de raza Pinscher, macho no castrado, de 6 meses de edad por un cuadro agudo de debilidad y apatía. La historia clínica revela poliuria, polidipsia, polifagia, heces voluminosas, esteatorrea y pérdida de peso crónicas.

En el examen físico se detectan crecimiento retardado, caquexia (BCS 2/9), debilidad generalizada, mucosas pálidas y alteraciones dermatológicas (alopecia multifocal y foliculitis bacteriana). El hemograma completo no presenta alteraciones, mientras que en el perfil bioquímico se detectan hiperglucemia y aumento de las enzimas hepáticas. En el urianálisis se observa glucosuria y cetonuria. El examen coprológico es negativo. La concentración sérica en ayuno de la tripsina-like-immunoreactivity (TLI) es indetectable (<1 µg/l), permitiendo diagnosticar una insuficiencia pancreática exocrina (IPE) asociada a una diabetes mellitus no controlada que está provocando cetoacidosis.

El animal se ingresa para el tratamiento de la cetoacidosis diabética mediante fluido-terapia e insulina regular cristalina en infu-sión continua. A los tres días de hospitalización se encuentra estable, por lo que se decide darle el alta con suplementación oral de enzimas pancreáticos, insulina (Caninsulin 0,5 UI/Kg vía subcutánea cada 12 horas) y dieta con bajo contenido en grasa.

El seguimiento del paciente se realiza cada 15-21 días mediante control del peso corporal, consistencia y aspecto de las heces, y medición de los valores de la glucemia durante 24 horas. El animal presenta periodos alternos de evolución favorable con buena calidad de vida, y periodos de empeoramiento del cuadro clínico con marcada pérdida de peso y episodios de hipo/hiperglucemia.

El difícil cuidado diario que el paciente requiere junto a un episodio severo de politraumatismo, conlleva a los propietarios a decidir la eutanasia humanitaria de éste. Mediante necropsia se confirma una atrofia pancreática juvenil.

Discusión

La IPE es un síndrome causado por la insuficiente síntesis y/o secreción de enzimas digestivas por la porción exocrina del páncreas provocando malabsorción de los nutrientes de la dieta. La causa más frecuente de IPE es la atrofia acinar pancreática, secundaria a enfermedades inmunomediadas, pancreatitis crónicas y neoplasias pancreáticas. El diagnóstico se basa en la exclusión del resto de causas de diarrea de intestino delgado, siendo la TLI el marcador más específico para valorar la función pancreática exocrina.

La diabetes mellitus insulino-dependiente es la forma más frecuente en el perro y se caracteriza por una destrucción o hipofuncionalidad de las células β- pancreáticas que conduce a una deficiencia parcial/absoluta de insulina. Su etiología en perros es autoinmune o secundaria a pancreatitis grave y/o crónica. Generalmente afecta a animales adultos o geriátricos, aunque se ha descrito una forma juvenil en algunas razas como Keeshond y Golden Retriever. Existen muy pocos casos en la bibliografía veterinaria de IPE y DM insulino-dependiente juvenil concurrentes . Los animales afectados por estas enfermedades eran de raza Greyhound, Pastor Alemán y un mestizo con sintomatología similar al caso aquí presentado (esteatorrea, poliuria, polidipsia, polifagia, pobre condición corporal, hipoproteinemia, hiperglucemia).

Las lesiones histopatológicas encontradas en los casos descritos en la bibliografía son apoptosis de los acini, pérdida de gránulos de cimógeno, aclaramiento

citoplasmático o degeneración vacuolar, atrofia lobular y pérdida de islotes, mientras que en la necropsia del perro en cuestión se ha observado ausencia casi completa del parénquima pancreático, tanto endocrino como exocrino, quedando únicamente tejido conjuntivo y nervioso, con algunos conductos secretores. Así como en los casos descritos anteriormente, el seguimiento de los pacientes enfermos por IPE y DM concurrentes resulta muy complejo, debido a la dificultad de conseguir la normoglucemia y la correcta absorción intestinal de los nutrientes dietéticos, por lo que el pronóstico es grave.

Bibliografía

- K. Brenner, K.R. Harkin, G.A. Andrews, and G.Kennedy. Juvenile Pancreatic Atrophy in Greyhounds: 12 cases (1.995-2.000) J. Vet. Intern Med 2009; 23:67-71
- Ji-Houn Kang, Ki-Jeong NA, In-Pil MO, Dongwoo Chang and Mhan-Pyo Yang. Juvenile Diabelles Mellitus Accompanied by Exocrine Pancreatic Insufficiency in a dog. J. Vet. Med. Sci. 70 (12): 1337-1340, 2008
- R.Neiger, V.Bornand Jaunin and C.E. Boujon. Exocrine pancreatic insufficiency combined with insulin-dependent diabetes mellitus in a juvenil German shepherd dog. Journal of Small Animal Practice (1996) 37, 344-349

MEDICINA INTERNA

INTUSUSCEPCIÓN INTESTINAL SECUNDARIA A INTOXICACIÓN POR DICAMBA

M.Jiménez, M.D. Tabar, J. Tabar

CENTRO POLICLINICO VETERINARIO RASPEIG S. L.

Caso clínico

Introducción y caso clínico

El dicamba es un herbicida que puede producir intoxicaciones en los animales tras exposición oral, cutánea o inhalatoria. Un perro mestizo macho de un año se visita por cuadro agudo de vómitos y diarreas, temblores musculares y debilidad. En la historia clínica no hay antecedentes previos, excepto la posible ingestión de un producto herbicida (identificado más tarde como dicamba) encontrado por los propietarios con el envase aparentemente mordido. En la exploración física, el paciente presenta shock hipovolémico con hipotermia (37,2ºC), bradicardia, mucosas pálidas, TRC aumentado, tialismo, fasciculaciones musculares y debilidad generalizada. El diagnóstico presuntivo es de una intoxicación, aunque no se descartan otros procesos como enfermedades gastrointestinales primarias (infecciones víricas, bacterianas, cuerpo extraño, etc) y secundarias (hipoadrenocorticismo, alteraciones renales y hepáticas, etc). El protocolo diagnóstico consiste en: hemograma, bioquímica sanguínea (fosfatasa alcalina 226 U/l, rango de referencia 23-212), niveles de acetilcolinesterasa (3576 U/l, rango de referencia 4800-12000), radiografía y ecografía abdominal (sin alteraciones destacables). Se inicia terapia de choque para el shock hipovolémico con cristaloides y se instaura tratamiento sintomático con antibióticos y antieméticos. La evolución es favorable, observándose una mejoría significativa del estado general 24 horas tras el ingreso, pero 48 horas después reaparecen los vómitos, de tipo fecaloide, y se detecta dolor a la palpación abdominal y una zona de engrosamiento de asas intestinales. Los hallazgos ecográficos son compatibles con una intususcepción. En la laparotomía exploratoria se confirma la intususcep-ción intestinal apreciándose una mucosa intestinal congestiva pero aparentemente viable, por lo que se corrige mediante plicatura de yeyuno e íleon.

La recuperación tras la intervención es favorable, aunque persisten los temblores musculares y la debilidad generalizada, mejorando en días posteriores hasta desaparecer completamente 10 días después. En el seguimiento del paciente no se observan alteraciones destacables y se normalizan los valores de acetilcolinesterasa plasmática.

Discusión

El dicamba (ácido 2-metoxi-3,6 diclo-robenzoico) es un herbicida considerado como ligeramente tóxico (clase III EPA, "Environmental Protection Agency") principalmente por sus efectos corrosivos que provocan cuadros digestivos tras la ingestión oral. También pueden encontrarse alteraciones en musculatura esquelética (fasciculaciones, temblores, debilidad y ataxia) y en SNC (depresión, ansiedad, convulsión). La mayoría de los pacientes se recuperan completamente en 2-3 días. Es interesante resaltar la evolución de este paciente, más lenta (probablemente por una elevada dosis ingerida) y en el que tras varios días y habiendo mejorado el cuadro clínico general, apareció la invaginación intestinal. El motivo de la misma podría ser el efecto corrosivo e irritante de la mucosa por el tóxico. No obstante, ya que diversas citas bibliográficas apuntan a una posible inhibición de la acetilcolinesterasa por el dicamba, la invaginación podría haber sido en parte consecuencia del incremento de la motilidad intestinal por la alteración continua de los receptores parasimpáticos por el tóxico.

El diagnóstico de una intoxicación puede ser complejo, realizándose en la mayoría de ocasiones un diagnóstico presuntivo a partir de la historia clínica y hallazgos clínicos y laboratoriales. En el caso descrito se realizó el análisis del nivel de acetilcolinesterasa porque inicialmente se desconocía la naturaleza del tóxico ingerido, observándose una leve disminución (25%) del valor de la misma. Disminuciones entre un 25-50 % se relacionan clásicamente con intoxicaciones por inhibidores de la acetilcolinesterasa como los organofosforados y carbamatos. No obstante, cabe destacar que existen otras situaciones diferentes en las que también se puede observar una inhibición de la enzima, estando descritas en intoxicaciones por herbicidas clorofenólicos como el dicamba, la fosfina, diversos fármacos y algunos metales pesados (Ni, Cu, Zn, Cd, Hg). En este caso, aunque la bibliografía es escasa al respecto, el valor disminuido de acetilcolinesterasa podría deberse a la actividad anticolinesterasa que posee el Dicamba (se considera que tiene poca afinidad por la enzima), a la técnica empleada en la medición o a la presencia de contaminantes en el producto con mayor actividad anticolinesterasa.

Como conclusión se destaca en primer lugar la importancia de monitorizar adecuadamente a estos pacientes para detectar con prontitud complicaciones graves como la invaginación descrita, y en segundo lugar, se resalta que el diagnóstico diferencial de la disminución de la acetilcolinesterasa debe ampliarse a otras condiciones diferentes de las intoxicaciones por organofosforados y carbamatos.

Bibliografía

- Potter WT. ToxicolAppPharmacol 1993: 119;150-5.
- Tecles F.Biomarkers 2005:10(5);360-375. Hesselmann J. DeutscheMedizineWochens-chirft 1979:104;525.
- Beasley V. VetHumToxicol 1991:33;435-440.

MEDICINA INTERNA

FOLICULITIS MURAL PIOGRANULOMATOSA EN UN GATO TRATADO CON METIMAZOL

A.M. Nadal, M. Bardagí, A. Lloret, I. Ravera, Ll. Ferrer

Hospital Clínic Veterinari Universitat Autónoma Barcelona

Caso clínico

Introducción y caso clínico

El hipertiroidismo es una de las enfermedades endocrinas más frecuentes en el gato. Existen varias opciones de tratamiento, pero la tiroidectomía o la ablación tiroidea con yodo radioactivo son los únicos curativos. Los fármacos antitiroideos derivados del tioureileno, como el metimazol y el carbimazol, son los más utilizados para el tratamiento del hipertiroidismo a largo plazo. Con el uso del metimazol se han descrito efectos adversos en el 18% de los gatos; incluidos trastornos gastrointestinales, discrasias sanguíneas (citopenias), excoriaciones de la cara y el cuello, eritema generalizado y prurito, hepatotoxicidad, descompensación de la función renal, alteraciones de la coagulación y miastenia gravis.

Se presentó una gata Europea de 11 años con historia de polidipsia e hiperactividad. En la exploración física se palpaba el nódulo tiroideo; se realizó una T4 cuyo valor fue de 3 μg/dl (1,1-3,2μ/dl). Se diagnosticó hipertiroidismo y se trató con metimazol a dosis de de 2,5 mg por día. Seis meses después la propietaria interrumpió el tratamiento y después de 1 año, en una revisión rutinaria, se realizó control de T4 cuyo resultado fue 3,2 μg/dl y una bioquímica completa que estaba dentro de la normalidad. Se instauró de nuevo el tratamiento con metimazol a la misma dosis. A las 24 horas de iniciar el tratamiento la gata volvió a la consulta presentando eritrodermia exfoliativa y alopecia en toda la región cervical dorsal, supraescapular y en la región supraobitaria. La gata no presentaba prurito. Dada la presentación aguda de las lesiones cutáneas y, coincidiendo con el inicio del tratamiento con metimazol, se sospechó una reacción medicamentosa a dicho fármaco y se suspendió el tratamiento. El examen tricoscópico del pelo, la lámpara de Wood, el cultivo fúngico y las citologías de piel fueron negativos. Se tomaron dos biopsias de 6mm de diámetro de las zonas con más descamación y eritema. En las muestras se observó hiperplasia epidérmica irregular con espongiosis. Exocitosis de linfocitos y neutrófilos hacia la dermis. En la dermis superficial se observó un infiltrado inflamatorio formado por mastocitos, linfocitos y algún neutrófilo y eosinófilo.

En la dermis perifolicular había pequeños piogranulomas con macrófagos y neutrófilos y, en alguno, células plasmáticas algunas con cuerpos de Russell. En todas las secciones se observó atrofia marcada de todos los folículos pilosos y en el epitelio folicular había exocitosis de neutrófilos y macrófagos que formaban piogranulomas murales.

Lesiones microscópicas compatibles con una dermatitis y foliculitis mural piogranulomatosa. Las técnicas especiales de tinción de Ziehl-Neelsen, Inmunoperoxidasa para Leishmania y Ácido Periódico de Shift fueron negativas. A los diez días, sin tratamiento, la mejoría clínica era evidente. Se repitió la biopsia y se observó una resolución de las lesiones y la presencia de numerosos folículos pilosos en fase anagénica. Dos meses después las lesiones y la alopecia estaban resueltas en su totalidad. No se había instaurado de nuevo el tratamiento con metimazol y por el momento no presentaba signos clínicos de la enfermedad.

Discusión

Se han descrito reacciones medicamentosas sistémicas y cutáneas derivadas del uso del metimazol, pero en el conocimiento de los autores este es el primer caso de una reacción adversa al metimazol en el gato en el cual

se ha hecho una descripción y seguimiento histopatológicos completos compatibles con una foliculitis mural piogranulomatosa. Por la presentación aguda del cuadro, coincidiendo con el inicio del tratamiento con metimazol, por la resolución de las lesiones sin tratamiento, y porque la foliculitis mural piogranulomatosa está descrita en perros con reacciones adversas a fármacos, se sospecha una reacción adversa al metimazol. Las reacciones medicamentosas cutáneas descritas con el metimazol no coinciden totalmente con nuestro caso por la severidad de las lesiones y por la localización más extensa. Las reacciones medicamentosas pueden ser de naturaleza idiosincrásica lo cual podría explicar que la gata hubiera presentado el cuadro en ese momento y no durante el tratamiento anterior con el mismo fármaco.

Bibliografía

1. Lauren A. Trepanier. Pharmacologic Management of Feline Hyperthyroidism. Vet Clin Small Animal. 2007; 37: 775-778
2. Thelma Lee Gross, Peter J. Ihrke, Emily J. Walder, Verena K. Affolter. Skin Diseases of the Dog and Cat. Second Edition.2005; Mural Diseases of the Hair Follicle. 474-477.
3. Peterson ME, Kintzer PP, Hurvitz AI. Methimazole treatment of 262 cats with hyperthyroidism.J Vet Intern Med. 1988; 2(3):150-7.

MEDICINA INTERNA

UN CASO DE SHUNT INTRAHEPÁTICO FELINO

I. Zalaya, P. Silvestrini, R. Ruiz de Gopegui

Hospital Clínico Veterinario

Comunicación

Introducción y caso clínico

Se presenta en consulta una gata Persa no castrada de 9 meses de edad, por diarrea crónica de 3 meses de duración. Se había tratado previamente con metronidazol y mejoró parcialmente. En el examen físico, se observa sialorrea, baja condición corporal, crecimiento retardado, ataxia, alteración de conducta, arreflexia bilateral de la amenaza y abdomen distendido. En el hemograma se detecta anemia microcítica normocrómica no regenerativa y leucocitosis eosinofílica.

La bioquímica revela un descenso de la urea y un incremento de la ALT. Los ácidos biliares pre y postprandiales están incrementados. Se ingresa al animal con fluidoterapia y se administra metronidazol oral y lactulosa ante la sospecha de una encefalopatía hepática.

Mediante ecografía abdominal en modo B se confirma la presencia de una comunicación portosistémica intrahepática en el lobulo derecho de 1,8mm de diámetro. La gata responde favorablemente al tratamiento médico con metronidazol, lactulosa y dieta baja en proteínas.

Discusión

El shunt o derivación portosistémica es una anomalía vascular caracterizada por la comunicación entre la red venosa portal y la circulación sistémica. En gatos, menos del 10% de las derivaciones porto-sistémicas son intrahepáticas, siendo el shunt congénito único y extrahepático la forma más común. La mayoría de los casos de shunt intrahepáticos descritos son de lado izquierdo, aunque se han documentado también en lóbulos central y derecho. Esta alteración provoca encefalopatía hepática por la exposición cerebral a las toxinas procedentes del intestino, mientras que la falta de sangre portal rica en factores tróficos y oxígeno hace que el crecimiento y función de los hepatocitos sean deficientes, observándose en estos animales microhepatía. En la mayoría de casos no existe hipertensión portal, por lo tanto, no se produce derrame abdominal a menos que la hipoalbuminemia sea severa. Los pacientes felinos con esta anomalía presentan crecimiento retardado, mal estado del pelo, signos gastrointestinales (vómitos y/o diarreas, acompañados de anorexia y sialorrea) y neurológicos (amaneurosis, demencia, convulsiones etc...). Se evidencia en edad precoz, con particular predisposición en gatos de raza Himalaya y Persa, con ojos color cobre. Las alteraciones analíticas típicas son la microcitosis eritocitaria, la disminución de las concentraciones plasmáticas de albúmina, urea, colesterol, glucosa y el incremento de los ácidos biliares y del amoniaco. Radiológicamente se observa microhepatía en aproximadamente el 50% de los casos. Si la ecografía no permite apreciar la anomalía vascular, la gammagrafía, la portografia y/o el TAC resultan ser técnicas diagnósticas sensibles y útiles.

En perros el tratamiento definitivo es quirúrgico. En gatos el cierre progresivo del shunt extrahepático tiene menor éxito ya que los signos clínicos recurren o persisten, debido a la aparición de derivaciones extrahepáticas múltiples por la hipertensión portal. En los shunts intrahepáticos felinos, debido a su menor incidencia es más difícil de valorar, no obstante la terapia médica resulta ser una opción viable para controlar los signos clínicos y mantener el paciente en buenas condiciones de vida. En nuestro caso la gata permanece estable y controlada con tratamiento médico 3 meses después del diagnóstico.

Bibliografía

- Ettinger SJ, Feldman EC. Tratado de Medicina Interna Veterinaria. Hepatopatías vasculares. Sexta Edición. Saunders
- White RN, Forster-van Hijfte MA, Petrie G, Lamb CR, Hammond RA Surgical treatment of intrahepatic portosystemic shunts in six cats..Vet Rec. 1996 Sep 28;139(13):314-7.
- Burton CA, White RN. Portovenogram findings in cases of elevated bile acid concentrations following correction of portosystemic shunts. J Small Anim Pract. 2001 Nov;42(11):536-40.
- Schunk. Feline portosystemic shunts. Sem Vet Med Surg (Small animal) 1997 Feb; 12 (1) 45-50
- Havig M, Tobias KM. Outcome of ameroid constrictor occlusion of single congenital extrahepatic portosystemic shunts in cats: 12 cases (1993-2000). J Am Vet Med Assoc. 2002 Feb 1;220(3):337-41.
- Wolschrijn CF, Mahapokai W, Rothuizen J, Meyer HP, van SLuijs FJ. Gauged attenuation of congenital portosystemic shunts: results in 160 dogs and 15 Cats Vet Q. 2000 Apr;22(2):94-8.
-Kyles AE, Hardie EM, Mehl M, Gregory CR. Evaluation of ameroid ring constrictors for the management of single extrahepatic. Portosystemic shunts in cats: 23 cases (1996-2001). J Am Vet Med Assoc. 2002 May 1;220(9):1341-7.
- Lipscomb VJ, Jones HJ, Brockman, DJ. Complications and long-term outcomes of the ligation of congenital portosystemic shunts in 49 cats. Veterinary record(2007) 160, 465-470

MEDICINA INTERNA

APLASIA MEDULAR IDIOPÁTICA EN 2 GATOS

S. Ravicini, A Lloret, R. Ruiz de Gopegui

Hospital Clinico Veterinario, Medicina y Cirugia Animal - UAB

Caso clínico

Introducción y caso clínico

Introducción: La aplasia medular es una desaparición de las células de la médula ósea encargadas de la producción de sangre: puede ser total o parcial (afectando una o dos líneas celulares). En gato, se ha relacionado con diferentes etiologías (fármacos, agentes tóxicos o infecciosos). Sólo en casos muy raros la causa no se puede identificar y la aplasia es clasificada como idiopática. Aquí se presentan 2 casos.

Caso clínico 1: Se examinó un gato Europeo macho castrado de 2 años, de 5kg de peso, con apatía y letargia. No había tenido contacto previo con tóxicos y/o fármacos. El examen físico reveló mucosas pálidas y los resultados analíticos anemia marcada normocítica normocrómica no regenerativa con hematocrito (PCV) 7%, trombocitopenia (plaquetas 111 x10^3 μl) y neutropenia (2000 x/μl). Recuento leucocitario (WBC): 7000 x/μl. Los tests serológicos de Inmunodeficiencia Felina (FIV) y Leucemia Felina (FeLV) resultaron negativos. La biopsia de médula ósea reveló baja celularidad, sin evidencia de células atípicas, microorganismos, procesos neoplásicos o inflamatorios. No se observaron precursores de la serie mieloide ni eritroide. No fue posible establecer el ratio mieloide:eritroide (M:E) debido a la escasa cantidad de celularidad nucleada. Se realizó Reacción en Cadena de la Polimerasa (PCR) en médula para Parvovirus, Candidatum *Mycoplasma Haemominutum, Mycoplasma Haemofelis,* Bartonella y *Ehrlichia canis.*

El nivel de eritropoyetina en la sangre resultó aumentado. Después de tipificación (grupo A) el gato recibió transfusión de sangre entera y tratamiento con Doxiciclina. Pese a obtener resultados de PCR negativos, se mantuvo el tratamiento con Doxiciclina durante 4 semanas al no poder descartar falsos negativos. Debido a la persistencia del cuadro, se decidió tratar con corticosteroides (Metilprednisolona acetato 1mg/kg/24h) durante 2 semanas. Se produjo leve mejoría en el estado general del animal, aunque no existieron cambios hematológicos. Tras el cese del tratamiento el animal retornó al estado de apatía inicial. Tras la eutanasia humanitaria la necropsia confirmó aplasia medular sin causa evidente.

Caso clínico 2: Se examinó una gata Europea hembra fértil de 4 meses y 2,2kg con un cuadro de hiporexia y apatía. Se descartó contacto previo con tóxicos y/o fármacos. El examen físico reveló mucosas pálidas, ritmo de galope y un soplo de grado II/VI. Las analíticas mostraron anemia muy marcada normocítica normocrómica no regenerativa y leucopenia: PCV 4%, WBC 4140x/μl. FIV-FeLV negativos. La biopsia de medula ósea no reveló células atípicas, procesos neoplásicos, inflamatorios o microorganismos. Se observaron precursores eritroides y mieloides con una celularidad muy disminuida.

La ratio M:E era de 1:1. Las PCR en médula ósea para FIV, FeLV, Parvovirus, *Candidatum Mycoplasma Haemominutum, Mycoplasma Haemofelis,* Bartonella y *Ehrlichia canis* resultaron negativas. Se realizó transfusión de sangre entera (tipo A tras tipificación) e inicio de tratamiento con Doxiciclina 5mg/kg BID/3semanas.

Debido a la persistencia de la pancitopenia se decidió tratar con corticosteroides (Metilprednisolona acetato 1mg/kg/24h durante 2 semanas, luego 0,5mg/kg/24h durante 2 semanas y 0,5mg/kg/48h 2 semanas más). El estado pancitopenico fue mejorando durante este periodo (PCV 19%, WBC 3000x/μl), aunque no llegó a solucionarse. La gata sigue actualmente con vida después de 7 meses.

Discusión

La anemia aplásica se caracteriza por insuficiente producción de células sanguíneas, debido a una medula ósea hipocelular. En gatos esta enfermedad puede estar asociada a diferentes factores: infección por el virus de FeLV (causa más común), toxicidad de algunos fármacos (methimazol, quimioterápicos, griseofulvina), fallo renal crónico (secundario a la reducción de la producción de eritropoyetina). La forma primaria es muy rara, existiendo pocos casos descritos. El diagnóstico se realiza por exclusión; en los dos casos descritos se descartaron problemas renales (bioquímica sanguínea, urianálisis y medición de la eritropoyetina), también se descartaron las principales causas infecciosas a través de PCR en medula ósea. No se sospechó de un proceso inmunomediado debido a que la anemia se mantuvo sin regeneración. Dada la ausencia de un tratamiento eficaz, el pronóstico es desfavorable. Sin embargo, es interesante observar como la gata del caso 2 mantiene una calidad de vida aceptable a pesar de la pancitopenia persistente.

Bibliografía

- Cowell RL, Tyler RD, Meinkoth JH, Diagnosis of Anemia. In: August J, Consultations in Feline Internal Medicine (5th edn), 2005. Saunders, pp. 565-573.
- Weiss DJ, Aplastic anemia in cats-clinicopathological features and associated disease conditions 1996-2004. Journal of Feline Medicine and Surgery 2006, 8: 203-206.

PATROCINADO POR: vets' no.1 choice™

HIGH-FIBER PROVIDES SATIETY AND EFFECTIVE WEIGHT LOSS IN OVERWEIGHT AND OBESE ADULT DOGS

K. Hahn, D. Jewell, D. Fritsch, T. Allen, I. Paetau-Robinson

Hill's Pet Nutrition, Inc.

Comunicación

Objectives of the study

Decreasing the number of calories fed to overweight dogs is the principal strategy for effective weight loss. Commercial foods marketed for weight management vary widely in protein, caloric and fiber content, as well as the mix of ingredients providing calories. Increasing the available amount of dietary fiber may be a benefit through voluntary consumption of less food energy. Dietary fiber has been shown to provide the gastrointestinal tract with dietary bulk that limits consumption, increases satiety, reduces digestibility of ingested energy nutrients, decreases secretion and activity of pancreatic enzymes, and reduces transit time through the small intestine. The objective of this study was to assess the effect of a low-fiber, medium fat, increased protein food (Food A) versus a high-fiber, high-carbohydrate food (Food B), when used by consumers who were given instructions to feed similar calories, on weight loss when fed to overweight and obese adult dogs.

Material and Methods

This was a randomized, double-blinded, controlled prospective 24-week clinical study of 73 client-owned overweight (BCS 4/5, n=37) and obese (BCS 5/5, n= 36) adult dogs. Change in behavior, physical activity, food consumption, stool score, stool volume, and quality of life were recorded by pet owners in a weekly diary. Physical examination, body weight, and body condition assessment was performed by a veterinarian every 4 weeks or until the dog achieved a BCS of 3. Feeding guidelines were calculated on resting energy requirements to ensure safe and effective weight loss. Both foods were designed to meet the AAFCO requirements to be complete and balanced with similar vitamin and mineral nutrition.

Results

Weight reduction was significantly greater ($P \leq 0.05$) and body condition scores were significantly lower ($P \leq 0.01$) in dogs fed Food B. Dogs fed Food B lost 71% of the weight targeted for loss compared to 31% in dogs fed Food A ($P \leq 0.01$). Dogs fed Food B lost 2.4 times more weight (4.16 kg) than dogs fed Food A (1.77 kg). Dogs fed Food A had a significant increase in hunger behaviors as opposed to dogs in the group fed Food B throughout the study (P£.05). Dog owners reported a significant increase ($P \leq 0.01$) in quality of life during the final month of the study in dogs fed Food B.

Conclusions

The comparison of feeding overweight and obese dogs these two foods showed that dogs fed Food B, had an increased quality of life, lost more weight, and reached their target weights more often and sooner than dogs fed Food A. This difference observed in "real-world" setting may be the result of changes in compliance resulting from differences between foods and the ability to reduce hunger. These compliance differences suggest value in using a diet that provides satiety and restricts calories.

Bibliography

1. Burkholder WJ, Toll PW. In: Hand MS, Thatcher CD, Remillard RD, et al, eds. Small Animal Clinical Nutrition. 4th ed. Topeka, KS: Mark Morris Institute, 1999:401-430.
2. Burkholder WJ, Bauer JE. Foods and techniques for managing obesity in companion animals. J Am Vet Med Assoc 1998;212:658-662.
3. Kelsay JL, Behall KM, Prather BS. Effect of fiber from fruits and vegetables on metabolic responses of human subjects. 1. Bowel transit time, number of defecations, fecal weight, urinary excretions of energy and nitrogen and apparent digestibility of energy, nitrogen, and fat. Am J Clin Nutr 1978;31:1149-1153.
4. Stock-Damge C, Bouchet P, Dentinger A, et al. Effect of dietary fiber supplementation on the secretory function of the exocrine pancreas in the dog. Am J Clin Nutr 1983;38:843-848.
5. Toll PW, Gross KL, Berryhill SA, et al. Usefulness of dual energy x-ray absorptiometry for body composition measurement in adult dogs. J Nutr 1994;124:2601S-2603S.
6. Jewell DE, Toll PW. Effects of fiber on food intake in dogs. Vet Clin Nutr 1996;3:115-118.
7. Jewell DE, Toll PW, Novotny BJ. Satiety reduces adiposity in dogs. Vet Ther 2000;1:17-23.
8. Borne RT, Wolfsheimer KJ, Truett AA. Differential metabolic effects of energy restriction in dogs using diets varying in fat and fiber content. Obesity Res 1996;4:337-345.
9. Jackson JR, Laflamme DP, Owens SF. Effects of dietary fiber content on satiety in dogs. Vet Clin Nutr 1997;4:130-134.

NUTRICIÓN

PATROCINADO POR: vets' no.1 choice™

L-CARNITINE INCREASES BODY LEAN IN ADULT DOGS AND CATS

D. Jewell, K. Hahn

Hills Pet Nutrition, Inc.

Comunicación

Objectives of the study

L-carnitine has been shown to be a repartitioning agent (i.e., setting metabolism toward more protein and less fat accretion) in animals used for food production. The purpose of this study was to determine the effects on body composition repartitioning (i.e., increasing lean body mass) of added dietary L-carnitine in adult dogs and cats.

Material and Methods

Two studies were performed; one in adult dogs (16 beagle dogs, age 1-7 years, BCS 3 using 5 point scale) and one in adult cats (16 domestic short hair cats, age 1-7 years, BCS 3 using 5 point scale). In each study, animals were randomly assigned to one of the two dietary treatment groups. The study foods were specifically formulated for this study to be complete and balanced for adult dogs or cats. The Test food was manufactured to contain L-carnitine (300 ppm, canine; 500 ppm, feline) and the Control food was not (<30 ppm recovered). The study foods were the sole source of nutrients except for water. Feeding guidelines were calculated on resting energy requirements to ensure safe and effective weight loss to a BCS of 3 using a 5 point scale. Initial and final body composition was measured through DXA analysis. Throughout the duration of the 6 month study, body weights were monitored weekly, and food intake recorded daily. Additionally, dogs and cats received routine grooming and had daily opportunities for socialization with other dogs (for the dogs), cats (for the cats) and people. Data were analyzed for treatment effects using a general linear model analysis of variance with species and L-carnitine as independent variables.

Results

The L-Carnitine enriched foods had no affect on food intake in the dog or cat study ($p>0.05$ vs Control food intake) and all animals maintained body weight. However, those dogs and cats consuming the Test food significantly gained lean body mass ($p<0.01$) while those consuming the Control food did not ($p>0.05$). Additionally, both dogs and cats consuming the Test food lost body fat ($p<0.05$) while those on the Control food did not ($p>0.05$).

Conclusions

The results of these studies, one in the dog and one in the cat, demonstrate the role of L-carnitine supplemented foods to enhance lean body mass.

PATROCINADO POR: vets' no.1 choice™

BODY COMPOSITION AND CARTILAGE BIOMARKERS ARE AFFECTED BY DIET IN GROWING LARGE BREED DOGS

W. Schoenherr, J. MacLeay, R. Yamka, K. Hahn

Hill's Pet Nutrition, Inc.

Comunicación

Objectives of the study

The purpose of this study was to describe cartilage and bone biochemical markers and body composition in growing large breed dogs and to determine if these measurements are affected by diets of similar caloric density but differing composition.

Material and Methods

A prospective blinded study was performed using 43 large-breed puppies (Golden and Labrador Retrievers). Dogs were randomly assigned to one of two diets from 2-18 months of age. DEXA was performed at ages 2, 5, 12 and 18 months. Blood was analyzed at 2, 3, 5, 12 and 18 months for complete blood count, serum chemistry profile, taurine, vitamin E, fatty acids, glutathione peroxidase, CPII, COMP, CTXII, BAP, OC, ghrelin and growth hormone.

Results

Blood parameters for nutrients largely reflected the composition of the diet. Dogs fed a diet higher in protein, calcium, omega 3 fatty acids and antioxidants had less percent body fat and greater percent lean body mass at 5, 12 and 18 months and a higher CPII: CTXII ratio and lower COMP at 18 months of age. BAP, OC and CTXII declined with age whereas COMP and CPII were similar at all time points for both diets.

Conclusions

The results of this study demonstrate that BAP, OC and CTXII concentration is greater in growing puppies than in mature dogs. A diet proportionately higher in protein, calcium, omega 3 fatty acids and antioxidants improves lean body mass and may positively impact cartilage turnover as maturity is attained. The rate of cartilage turnover during growth may ultimately impact development of orthopedic disease or arthritis in adulthood.

Bibliography

1. Garanov NV. Serum markers of lipid peroxidation, antioxidant exymatic defense, and collagen degradation in an experimental (Pond-Nuki) canine model of osteoarthritis. Vet Clin Pathol 2007;36;2;192-195.
2. Rousseau JC, Delmas PD. Biological markers in osteoarthritis. Nature Clin Pract 2007;3;6;346-356.
3. Matyas JR, Atley L, Ionescu M, Eyre DR, Poole AR. Analysis of cartilage biomarkers in the early phases of canine experimental osteoarthritis. Arthritis & Rheumatism 2004; 50:2:543-552.
4. Yamka RM, Friesen KG, Lowry SR, Coffman L. Measurement of arthritic and bone serum metabolites in arthritic, non-arthritic, and geriatric dogs fed wellness foods. Intern J Appl Res Vet Med 2006;4:3:255-263.
5. Roush JK, Cross AR, Renberg WC, et al. Effects of dietary supplementation with fish oil omega-3 fatty acids on weight bearing in dogs with osteoarthritis J Am Vet Med Assoc in press.
6. Roush JK, Dodd CE, Fritsch DA, et al. A multicenter veterinary practice assessment of the effects of omega-3 fatty acids on canine osteoarthritis. J Am Vet Med Assoc in press.
7. Watkins BA, Turek JJ, Lepine AJ, et al. Influence of polyunsaturates on bone modeling and health. In: Reinhart GA and Carey DP eds. Recent advances in canine and feline nutrition. Volume III. Wilmington, OH: Orange Frazier Press, 2000;467-480.

Hill's
PATROCINADO POR: vets' no.1 choice™

NUTRICIÓN

A HIGH-PROTEIN, LOW-CARBOHYDRATE, HIGH-FIBER FOOD FOR CATS WITH DIABETES MELLITUS

C. Farrell, D. Fritsch, K. Sixby, T. Allen, I. Paetau-Robinson, K. Hahn

Hill's Pet Nutrition, Inc.

Comunicación

Objectives of the study

Maintaining blood glucose concentrations and managing glycemic response is pivotal in diabetic patients. The objective of this study was to determine the safety of a Test Food (A) high in protein (52.6% protein, DMB), low in carbohydrate (14.2% NFE, DMB), and moderate in fiber (6.18% crude fiber, DMB) compared to a Control Food (B) with similar nutrient profile except a lower fiber level (1.08% crude fiber, DMB) in maintaining weight and glycemic control in cats with stable diabetes mellitus.

Material and Methods

The foods were tested in a randomized, double-blinded, multi-center clinical study.

Forty client-owned cats fed an assortment of typical grocery brand foods with stable, medically managed diabetes mellitus were assigned to receive either Food A or Food B for six weeks. The cats presented to the veterinarian at 0, 3, and 6 weeks post-initiation of the feeding study at which time body weight and body condition score were determined and blood was drawn for serum chemistry analysis, including glucose and fructosamine, and a complete blood count. The cat owners observed their cat daily, recorded food consumption, appetite, insulin dose, activity level, and presence of polyphagia, polyuria, or polydypsia.

Results

Of the cats that completed the study, 18 received Food A and 17 cats received Food B. The cats on either food maintained their body weight during the study.

Food B, the low-fiber food, showed a trend toward increasing serum glucose and fructosamine concentrations, whereas, these indicators remained stable with the Food A group. Based on the pet owner observations and questionnaires both foods significantly improved the cat's diabetic condition, quality of life, and hair condition.

Conclusions

Visible improvement in diabetic condition, quality of life, hair coat condition, and activity level were apparent to the cat owners in both food groups. Both feeding regimens resulted in acceptable control of circulating glucose and fructosamine concentrations. However, feeding Food B (the lower fiber food) resulted in a trend toward increased circulating glucose concentrations when compared to the moderate fiber food ($P = 0.08$ at day 21). Also, feeding Food B resulted in a slight increase in fructosamine concentration ($P = 0.09$ at day 42). We conclude that the cats receiving Food A (high protein, low carbohydrate) is safe to be fed to cats with stable diabetes mellitus.

PATROCINADO POR: vets' no.1 choice™

A MULTICENTER CLINICAL STUDY TO EVALUATE THE EFFECT OF A SPECIALLY FORMULATED FOOD ON OSTEOARTHRITIS IN CATS

D. Fritsch[1], A. Sparkes[2], T. Allen[1], K. Hahn[1]

[1]Hill's Pet Nutrition, Inc. [2]Animal Health Trust

Comunicación

Objectives of the study

Radiographic evidence of osteoarthritis is present in around 20% of the total adult feline population, and changes are much more prevalent in older cats, with around 65% of cats over 12 years of age being affected. In other species, the role of diet is well established in the management of osteoarthritis. In addition to chondroprotectants and cartilage precursors (which can be supplied in the diet as well as being given as supplements), essential fatty acids have been shown to have an important impact on joint inflammation and cartilage degradation, and anti-oxidants may also contribute minimising the impact of osteoarthritis. The objective was to assess the effect of a Test food containing a high concentration of omega-3 (n-3) fatty acid, a low n-6:n-3 ratio, and increased level of manganese and methionine on clinical signs of osteoarthritis in cats.

Material and Methods

This was a randomized, double-blinded, controlled prospective clinical study of 172 client-owned cats with a naturally-occurring, radiographic diagnosis of osteoarthritis in one or more joints. Cats were randomly assigned to receive either a Test food that contained a 3.5-fold increase in total n-3 concentration, a 3.5-fold decrease in n-6:n-3 ratio, 2.5-fold increase in manganese, and 1.5-fold increase in methionine compared to a control food (dry matter basis). Neither cat owners nor clinical veterinarians knew which food cats were fed. Cat owners completed a questionnaire which provided detailed information about their cat's arthritic condition and veterinarians performed a physical examination and collected samples for CBC, and serum biochemistry at the onset of the study. All assessments were repeated at 4, 8, and 12 weeks.

Results

In cats with moderate to severe symptoms of osteoarthritis fed the Test food, veterinarians noted a significant improvement in overall arthritic condition within 4 weeks (61%) compared to those cats fed the control food (37%) and pet owners noted a significant improvement in overall mobility (e.g., walking, climbing stairs, balance, agility) within 12 weeks compared to cats fed the control food. Mild arthritic cats responded less favorably to the dietary therapies when compared to moderate or severe arthritic cats based on veterinary orthopedic evaluations and pet owner assessments of overall arthritic condition.

Conclusions

Feeding a food with a high concentration of omega 3 fatty acid, a low omega-3:omega-6 ratio, and increased levels of methionine and manganese improves the clinical signs of osteoarthritis in cats.

Bibliography

1. Clarke, S. P., Bennett, D. (2006) Feline osteoarthritis: a prospective study of 28 cases. J Small Anim Pract. 47:439-445

2. Clarke, S. P., Mellor, D., Clements, D. N., Gemmill, T., Farrell, M., Carmichael, S., Bennett, D. (2005) Prevalence of radiographic signs of degenerative joint disease in a hospital population of cats. Veterinary Record 157:793-799

3. Godfrey, D. R. (2005) Osteoarthritis in cats: a retrospective radiological study. J Small Anim Pract 46:425-429

4. Hardie, E. M., Roe, S. C., Martin, F. R. (2002) Radiographic evidence of degenerative joint disease in geriatric cats: 100 cases (1994-1997). J Am Vet Med Assoc 220:628-632

5. Henrotin Y.E., Bruckner, P., and Pujol, J.P. (2003) The role of reactive oxygen species in homeostasis and degradation of cartilage. OsteoArthritis and Cartilage, 11, 747-755.

6. Manek, N.J., Lane, N.E. (2000) Osteoarthritis: current concepts in diagnosis and management. Am Fam Physician. 61:1795-1804

7. Scarlett, J.M., Donoghue, S. (1998) Associations between body condition and disease in cats. J Am Vet Med Assoc 212:1725-31

8. Schiller, J., Benard, S., Reichl, S., Arnhold, J., and Arnold, K. (2000) Cartilage degradation by stimulated human neutrophils: reactive oxygen species decrease markedly the activity of proteolytic enzymes. Chemistry & Biology, 7, 557-568

9. Tiku, M.L., Gupta, S., and Deshmukh, D. R., (1999) Aggrecan Degradation in Chondrocytes is Mediated by Reactive Oxygen Species and Protected by Antioxidants. Free Radical Research, 30, 395-405.

10. Yamka, R.M., Friesen, K.G., Lowry, S.R., Coffman, L. (2006) Measurement of arthritic and bone serum metabolites in arthritic, non-arthritic, and geriatric cats fed wellness foods. Intern J Appl Res Vet Med 4:265-273

Hill's
PATROCINADO POR: vets' no.1 choice™

NUTRICIÓN

AN OPEN-LABEL, PROSPECTIVE STUDY EVALUATING THE RESPONSE TO FEEDING A VETERINARY THERAPEUTIC DIET IN CATS WITH DEGENERATIVE JOINT DISEASE

A. Sparkes[1], J. Debraekeleer[2], K. Hahn[2]

[1]Animal Health Trust, [2]Hills Pet Nutrition, Inc.

Comunicación

Objectives of the study

The aim of this study was to determine whether a commercial therapeutic diet with increased levels of manganese, methionine, n-3 fatty acids (DHA), and reduced n-6:n-3 fatty acid ratio was effective in the management of cats with historical, clinical and radiographic signs of appendicular degenerative joint disease (DJD) or osteoarthritis (OA).

Material and Methods

47 cats were recruited prospectively from 21 veterinary clinics in Europe for an open-label clinical trial. The cats were between 1.5 and 17 years of age (mean 10.0), with a mean body condition score of 3.4/5. The cats underwent a radiographic and veterinary examination that included scoring the severity of overall arthritic changes on a scale of 1-5 for the presence of lameness, joint swelling, reduction in joint movement and pain on joint manipulation. Owners were also asked to score (on a scale of 1-5) seven aspects of their cat's mobility including the cat's willingness/'ability' to jump, presence of stiffness or pain, the amount of time spent playing and interacting, grooming behaviour and overall activity levels.

Cats were transitioned onto the therapeutic diet over 7 days and then fed the diet exclusively for 30 days after which time the clinical evaluation and questionnaires were repeated.

Results

Following feeding of the therapeutic diet, significant ($p<0.05$) improvements were observed in all veterinary examination and pet owner assessment scores, albeit some improvements were small. The most marked and frequent changes seen were an improved ability to jump (seen by 89% of pet owners), reduced stiffness (seen by 72% of veterinarians), increased activity (seen by 68% of pet owners), reduced lameness (seen by 62% of pet owners) and reduced pain on joint manipulation (seen by 55% of veterinarians).

Conclusions

The results of this study suggest that feeding the therapeutic diet may have a significant impact on the morbidity associated with feline DJD/OA and that comparison to a scientific control diet is warranted to confirm these observations.

Bibliography

1. Clarke, S. P., Bennett, D. (2006) Feline osteoarthritis: a prospective study of 28 cases. J Small Anim Pract. 47:439-445

2. Clarke, S. P., Mellor, D., Clements, D. N., Gemmill, T., Farrell, M., Carmichael, S., Bennett, D. (2005) Prevalence of radiographic signs of degenerative joint disease in a hospital population of cats. Veterinary Record 157:793-799

3. Godfrey, D. R. (2005) Osteoarthritis in cats: a retrospective radiological study. J Small Anim Pract 46:425-429

4. Hardie, E. M., Roe, S. C., Martin, F. R. (2002) Radiographic evidence of degenerative joint disease in geriatric cats: 100 cases (1994-1997). J Am Vet Med Assoc 220:628-632

5. Lascelles BDX, Hansen BD, Roe S, DePoy V, Thomson A, Pierce CC, Smith ES, Rowinski E (2007) Evaluation of client-specific outcome measures and activity monitoring to measure pain relief in cats with osteoarthritis. J Vet Inern Med 21: 410-416

6. Yamka RM, Friesen KG, Lowry SR, Coffman L (2006) Measurement of arthritic and bone serum metabolites in arthritic, non-arthritic, and geriatric cats fed wellness foods. Intern J Appl Res Vet Med 4:265-273

PATROCINADO POR: vets' no.1 choice™

TRATAMIENTO DE LA OBESIDAD: RESPUESTA A UN PLAN DE PÉRDIDA DE PESO

M. Hervera, V. Fragua, M. Baucells

Servicio de Dietética y Nutrición, Hospital Clínico Veterinario de la Universidad Autónoma de Barcelona

Caso clínico

Introducción y caso clínico

La obesidad es la patología relacionada con la nutrición más frecuente en perros. Recientes estudios sitúan la incidencia de obesidad en perros alrededor del 40% (German, 2006; Hervera y col., 2008). Es bien sabido que la obesidad predispone o agrava un gran número de patologías, aún así es un problema poco diagnosticado. El éxito en el tratamiento de la obesidad por parte de los clínicos suele ser bajo, no llegándose a conseguir, en la mayoría de los casos, la condición corporal deseada.

Se presenta la descripción de 8 casos de perros adultos con diferente grado de obesidad, que se incluyeron en un plan de pérdida de peso según el protocolo utilizado por el SD y N de la UAB. La condición corporal (CC) inicial que presentaban era de media 8(+/-1)/9.

El protocolo de tratamiento consistió en una anamnesis completa de los hábitos alimentarios, a partir de cual se calculó la ingestión calórica diaria real.

2 de los perros que se sometieron al plan de restricción no lo completaron. Tres de los 6 pacientes que completaron el tratamiento ya se les administraba una dieta de prescripción, por lo que no fue necesario un cambio de alimento. En 2 se prescribió la administración de una dieta de prescripción comercial para la obesidad y en un caso se formuló una dieta mixta. El aporte energético se valoró según el cálculo teórico de las necesidades energéticas diarias de perros con sobrepeso (NRC, 2006) sobre el que, inicialmente, se aplicó una restricción del 20 a 25%. El plan incluyó recomendaciones dirigidas hacia el cambio de hábitos de los propietarios que incluían aspectos como: aumento de la actividad física, limitación de la administración de premios alimenticios y el manejo de la conducta de begging. En 2 de los casos se incluyó tratamiento farmacológico con dirlotapida durante cierto periodo del plan. En todos los casos se estableció un seguimiento mensual del peso, CC, medidas morfométricas, mejora de los cambios de hábitos, aceptación y tolerancia al alimento y nivel de alimentación.

El tiempo medio de los animales para alcanzar el peso objetivo fue de 284,5(+/-40,0) días, el máximo nivel de pérdida de peso semanal se alcanzó al los 2,7(+/- 0,6) meses (0,88% de media)en los 4 animales in tratamiento farmacológico y de 346,5(+/-67,2)días con un máximo de pérdida a los 3,4(+/-0,5)meses en los perros tratados con dirlotapida. En tres de los casos en que el ritmo de pérdida semanal no superaba el 0,5% fue necesario un aumento en el grado de restricción hasta un 30% sobre necesidades. El porcentaje de peso perdido al final del tratamiento de los animales sin tratamiento farmacológico fue del 10,7(+/-3,9) y el de reducción de la circunferencia pélvica del 14,1(+/-2,1), y en los animales tratados la reducción en el peso fue de 18,3(+/-5,5)% y en la circumferáncia pélvica del 17,0(+/-1,8)%. La CC al finalizar el tratamiento fue, de media, 6,1(+/-0,8)en los perros no tratados y 6,5(+/-0,7) en los tratados.

En todos los casos el peso objetivo alcanzado se mantuvo en posteriores revisiones.

Discusión

El tratamiento de la obesidad es efectivo, consiguiendo hasta 2 puntos menos de CC (ver figura), siempre y cuando el protocolo de actuación incluya una restricción de la ingestión calórica calculada individualmente,

la administración del alimento más adecuado, el estudio de los hábitos de manejo de la alimentación, conseguir la implicación del propietario hacia un cambio de hábitos y un seguimiento y reevaluación periódica (Roudebush y col., 2008). De los casos presentados, es interesante destacar la duración total del tratamiento (alrededor de los 10 meses) y el inicio de la pérdida de peso de forma consistente y máxima tras 2 meses de haber iniciado el plan, lo que debe ser advertido al propietario para evitar una pérdida de interés y abandono por falta de resultados a corto plazo.

Bibliografía

- German A.J. (2006). Journal of Nutrition 136: 1940S-1946S.
- Hervera M., Mariotti V.M., Fatjó J., Amat M., Manteca X. y Baucells M.D. (2008). 12th Congress of the ESVCN: 141
- National Research Council, 2006. Nutrient Requirements of Dogs and Cats. ed. The National Academies Press, Washington, D.C.
- Roudebush P., Schoenherr W.D. y Delaney S.J. (2008). Javma-Journal of the American Veterinary Medical Association 233: 717-725.

ODONTOLOGÍA

ESTUDIO RETROSPECTIVO DE 25 CASOS DE GINGIVO-ESTOMATITIS FELINA (GEF)

J. Castro, M. Planellas, A. Lloret, X. Roura

Hospital Clínico Veterinario

Comunicación

Objetivos del estudio

Evaluación retrospectiva de los casos de GEF visitados en nuestro centro durante los años 2005-2008.

Materiales y Métodos

Los criterios de inclusión del estudio fueron: gatos adultos con signos clínicos de dolor oral, con lesiones ulceroproliferativas bilaterales simétricas en la cavidad oral sin enfermedad periodontal grave, exclusión de enfermedades sistémicas y en los casos que fue posible (n=9) con histopatología compatible con gingivoestomatitis.

Resultados

Se seleccionaron 25 gatos en total, 11 hembras (8 esterilizadas y 3 no esterilizadas) y 14 machos (11 castrados y 3 no castrados), de edades entre los 4 y 8 años. Diecinueve gatos eran de raza común europea, 4 persas y 2 siameses. Debido a que es un estudio retrospectivo, no todos los casos presentan histopatología de las lesiones orales. Aún así se trataba de gatos adultos con signos de dolor oral, con lesiones ulceroproliferativas simétricas y las analíticas generales descartaron otras enfermedades sistémicas asociadas con procesos ulcerativos orales.

Con esta información se consideró que los 25 casos incluidos eran compatibles con gingivoestomatitis felina.

En 16 gatos se realizó la prueba para detectar anticuerpos de FIV y antígeno de FeLV, obteniendo resultados positivos en 4 de ellos. Varios estudios describen que no existe asociación entre FIV o FeLV y la GEF. En 7 casos se observó gammapatía policlonal, este hallazgo es común en gatos con gingivoestomatitis, debido a la respuesta inmunomediada exagerada asociada con la enfermedad. Estudios recientes muestran que los antígenos responsables de la GEF pueden ser la placa bacteriana, el calicivirus felino y algunas proteínas de la dieta.

El tratamiento inicial recomendado en la bibliografía consiste en eliminar la placa bacteriana mediante limpiezas y extracciones dentales, con o sin el uso de antibioticos y/o glucocorticoides para el control de los signos clínicos. Con este protocolo en algunos casos puede ser suficiente. En el presente estudio, casi todos los gatos con gingivoestomatitis se trataron con antibióticos y corticoides.

Posteriormente, se les realizó limpiezas dentales y en los casos más graves extracciones dentales.

En los gatos en que se realizaron extracciones dentales, se obtuvieron resultados similares a los publicados, una respuesta parcial en 5 de ellos y una remisión total en 7.

En casos refractarios se ha descrito la administración de tratamientos inmunosupresores, como las sales de oro o la ciclosporina, o el uso de interferón omega, lactoferrina y otros inmunomoduladores para reducir la eliminación oral de calicivirus. En los casos refractarios descritos en este estudio se usaron sales de oro como inmunosupresor obteniendo resultados variables y en un caso se usó interferón omega como inmunomodulador no obteniéndose mejoría clínica.

Conclusiones

La GEF es una enfermedad frecuente que tiene una buena respuesta a la extracción dental junto con el tratamiento con antibióticos y glucocorticoides. Sin embargo, son necesarios más estudios para evaluar la importancia clínica del calicivirus y de las dietas naturales en la evolución de la GEF.

Bibliografía

1. Quimby JM, Elston T, Hawley J et al. Evaluation of the association of Bartonella species, feline herpesvirus 1, feline calicivirus, feline leucemia virus and feline immunodeficiency virus with chronic feline gingivostmatitis. J Feline Med Surg, 2008 Feb;10 : 66-72.
2. Southerden P and Gorrel C. J Treatment of a case of refractory feline chronic gingivostomatitis with feline recombinant interferon omega. Small Anim Pract. 2007; 48: 104-6
3. Addie DD, Radford A, Yam PS, Taylor DJ. Cessation of feline calicivirus shedding coincident with resolution of chroic gingivostomatitis in a cat. J Small Anim Pract 2003, 44: 172-6
4. Lyon KF. Gingivostomatitis. Vet Clin North Am Small Anim Pract 2005, 35: 891-911.

OFTALMOLOGÍA

FIBROMA MULTIFOCAL CON AFECCIÓN DE LA ORBITA EN UN PERRO

R.Tetas[1], C. Seruca[2], N. Escanilla[2], M. Leiva[2], M. T. Peña[2]

[1]Hospital Clínic Veterinari, Universitat Autònoma de Barcelona [2]Servei d'Oftalmologia, Dept. Cirurgia i Medicina Animals, Facultat de Veterinària, Universitat Autònoma de Barcelona

Caso clínico

Introducción y caso clínico

Introducción: Los fibromas orbitarios son tumores benignos de crecimiento lento. Aunque su potencial metastático es bajo, el tratamiento de elección es la resección quirúrgica. El fibroma orbitario es un tumor relativamente frecuente en el hombre y no hay casos descritos en el perro. El propósito de este trabajo es describir los hallazgos clínicos y la evolución postquirúrgica de un fibroma multifocal con afección orbitaria en un perro. Caso clínico: Es referido al Servicio de Oftalmología del HCV un Bóxer macho no castrado de 2,5 años de edad, con historia de nódulos perioculares de 10 meses de evolución. La exploración oftalmológica evidencia 2 nódulos de 2cm de diámetro y consistencia dura, adheridos a la zona dorsal cigomática y maxilar izquierdas, así como un nódulo de 0,5cm en la zona frontal derecha. Una vez descartada la afección ocular se recomienda estudio radiográfico, resonancia magnética (RMN) y biopsia. El protocolo diagnóstico confirma la presencia de 3 lesiones expansivas clasificadas histológicamente como fibroma, y descarta la afección ósea y torácica. Los propietarios rechazan el tratamiento quirúrgico. Un mes mas tarde el paciente presenta nuevas masas tumorales y sobrecrecimiento de las ya presentes, induciendo uveitis anterior exudativa, úlcera corneal superficial y exotropía del ojo izquierdo.

Se recomienda encarecidamente el tratamiento quirúrgico, optando por la resección el tejido tumoral, previa repetición de la RMN. La técnica quirúrgica se realizó sin incidencias en todas las localizaciones excepto en la masa cigomática-maxilar. La resección tumoral en esta área requirió la resección parcial del parpado inferior del ojo izquierdo, incluyendo los músculos orbicular y retractor del ángulo lateral. Se preservó en todo momento la inervación del músculo orbicular restante y se optó por la desperiostización del hueso cigomático con la finalidad de eliminar posibles células tumorales restantes. Finalmente se reconstruyó la órbita y la apertura palpebral. El diagnóstico histopatológico definitivo fue de fibroma para todas las masas. Tres meses tras la cirugía, no se han detectado recidivas evidentes, siendo el ojo izquierdo visual y presentando funcionalidad palpebral completa.

Discusión

El fibroma es un tumor fibrocítico benigno que puede formarse a partir de la dermis o subcutáneo. Suele presentarse como un nódulo único, de entre 1 y 5 cm de diámetro. Se han reportado en múltiples localizaciones pero hasta el momento, no se ha descrito en la orbita del perro. El tratamiento de elección es la resección quirúrgica, que debe ser completa con la finalidad de evitar recidivas.

Generalmente no es necesario el uso de otro tipo de terapias para el tratamiento de fibromas; aunque está descrita la braquiterapia intersticial con Iridio-192, como tratamiento de fibromas en caballos. El tratamiento quirúrgico cobra mayor importancia en el caso de la órbita, donde el difícil acceso y el gran número de estructuras vasculares y nerviosas hacen necesario un conocimiento profundo de la anatomía orbitaria y un abordaje extremadamente delicado.

Bibliografía

- Scott DW; Miller WH; Griffin CE; "Muller and Kirk's Small Animal Dermatology" W.B. Saunders Company, 2001 719-721
- Colitz CMH; Gilger BC; Davidson MG; "Orbital fibroma in a hores" Vet Ophth (2000) 3, 213-216
- Gellatt KN; "Veterinary Ophthalmology" Fourth Edition Backwell Publishing (2007)
- Mirkovic TK; Shmon CL; Allen AL; "Urinary Obstruction Secondary to an Ossifying Fibroma of the Os Penis in a Dog" J Am Anim Hosp Assoc, 40:152-156 (2004)
- Miller MA; Towle HAM, Heng HG; Greenberg CB; Pool RR; "Mandibular Ossifying Firoma in a Dog", Vet Pathol 45:203-206 (2008)
- Pérez-García S; Berini-Aytés L; Gay-Escoda C; "Ossifying fibroma of the upper jaw:report of a case and review of the literature" Med Oral. 2004 Aug Oct;9(4):333-9

OFTALMOLOGÍA

PATOLOGÍAS DE LA MEMBRANA NICTITANTE: ESTUDIO RETROSPECTIVO DE 80 CASOS CLÍNICOS

M. Hernández[1], M. de León[2], P. Ramírez[1], L. Gradilone[1], I. Morales[1]

[1]Facultad de Veterinaria Las Palmas [2]Oftalvet

Comunicación

Objetivos del estudio

Presentamos un estudio retrospectivo en el que se han seleccionado 80 casos clínicos del Hospital Docente de la Facultad de Veterinaria de la ULPGC y del Servicio de Oftalmología Oftalvet que afectan directamente a la membrana nictitante, para conocer las patologías más comunes, los tratamientos de elección, su seguimiento y resultados.

Materiales y Métodos

Se incluyen un total de 80 animales de la especie canina, a los que se les ha diagnosticado alguna alteración de la membrana nictitante desde enero de 2000 hasta marzo de 2009. Se les realizó un examen oftalmológico completo.

Resultados

Las patologías diagnosticadas se distribuyeron en: Prolapso de la glándula de la membrana nictitante PGMN(56), foliculitis (18), eversión del cartílago (2), prolapso de la MN(2), traumatismo (1) y tumores(1). Se realizó un estudio estadístico en el que se relacionó cada una de estas patologías con la edad, sexo, raza, ojo afectado, tratamiento realizado y evolución tras el mismo:

1.PGMN (56): Las edades varían desde los 2 meses hasta los 13 años, un 62,5% los menores de un año, un 25% entre 1-5 años y un 12,5% los mayores de cinco años. Respecto al sexo, un 61% son hembras y un 39% machos. Las razas afectadas fueron: Bulldog Inglés (28), Mestizo (7), el Bulldog Francés (6), Beagle (3), Mastín Napolitano (2), Presa Canario (2), Yorkshire terrier (2), Cocker spaniel (2), Shar-pei (1), Basset Hound (1), Pointer (1) y Bichón Maltés (1). Respecto al ojo afectado: 37.5% ojo derecho (OD), 37.5% ojo izquierdo (OS) y 25% ambos ojos (OU). El tratamiento fue quirúrgico en el 100% los casos mediante la técnica de reposición del Bolsillo de Morgan, de ellos, el 90 % de los perros no tuvo recidiva, mientras que el 10 % restante si, a estos se les practicó una segunda intervención empleando la misma técnica, obteniendo un éxito del 100%.

2. Foliculitis (18): Las edades de los animales variaron desde los 2 meses hasta los 14 años, un 16% los menores de un año, un 56% aquellos entre 1-5 años y un 28% los mayores de cinco años. Un 56% hembras y un 44% machos. Las razas afectadas fueron: Bulldog Inglés (8),mestizos (3), Cocker spaniel (5) y Presa Canario (2). El ojo afectado fue: 5% OD, 5% OS, 90% OU. Tras el tratamiento tópico con antiinflamatorios esteroideos con antibioterapia y lágrimas artificiales y el raspado de la cara bulbar de la MN, se obtuvo un porcentaje de curación del 100%.

3. Eversión del cartílago (2): Una hembra (4 meses) y un macho (1 año), de raza Gran Danés y Basset Hound. En un caso se afectó OD y en el otro OS. Se obtuvo buena resolución tras la excisión quirúrgica de la zona del cartílago afectada.

4. Prolapso de la MN (2): Uno de los casos de 3 años de edad y el otro de 5 años. Ambos machos. De raza Podenco Canario OD y Labrador OS. En ambos se diagnosticó Síndrome de Horner, por lo que se trató con colirios antiinflamatorios y la causa primaria que fue una otitis media. Curaron en un periodo de 2 a 4 meses.

5. Traumatismo (1): un Bulldog Inglés de 1 año de edad, macho. El ojo afectado fue el derecho y el tratamiento fue médico mediante la aplicación tópica de antiinflamatorios esteroideos y antibióticos, dando buenos resultados.

6. Tumores (1): Un Basset Hound de 11 años de edad, hembra, OD. El estudio anatomopatológico diagnosticó un adenocarcinoma, se extirpó toda la MN sin recidivas posteriores.

Conclusiones

A pesar del número de patologías que afectan a la MN, la más frecuente es el prolapso de glándula, seguida de la foliculítis, la eversión del cartílago y prolapso de membrana y por último traumatismos y tumores. En general la edad de presentación es la de menores de un año, seguido de edades comprendidas entre 1 y 5 años y por último, los mayores de 5 años. En cuanto al sexo, la diferencia de presentación entre ambos no es significativa. La raza más afectada es el Bulldog Inglés, seguida de los mestizos. Es más frecuente que la patología se presente de manera unilateral,(62,5%) que la patología bilateral (37,5%).

Respecto al tratamiento, todos los casos se resuelven con éxito si se emplea el tratamiento indicado para cada caso.

Bibliografía

-Diane V. H. Hendrix, Canine Conjunctiva and nictitating membrane. In: Kirk Gelatt, ed: Veterinary Ophtalmology, volumen II, Section III, chapter 14: 662-689.

-Intranictitans tacking for replacement of prolapsed gland of the third eyelid in dogs, Veterinary Ophthalmology, Volume 11, Issue 4, Date: July/August 2008, Pages: 228-233, C. E. Plummer, M. E. Källberg, K. N. Gelatt, J. P. Gelatt, K. P. Barrie, D. E. Brooks.

OFTALMOLOGÍA

EFECTO DE LA INYECCIÓN DE BEVACIZUMAD INTRAESTROMAL Y SUBCONJUNTIVAL PARA EL TRATAMIENTO DE LA NEOVASCULARIZACIÓN CORNEAL EN CONEJOS

M. Hernández[1], P. Ramírez[2], M. Millán[1], L. Gradilone[1], M. de León[2], I. Morales[1]

[1]Facultad de Veterinaria Las Palmas [2]Oftalvet

Comunicación

Objetivos del estudio

El objetivo de este estudio fue evaluar el efecto del uso del bevacizumab (Avastin ®) (inhibidor del factor de crecimiento del epitelio vascular) en la córnea del conejo con neovascularización producida con nitrato de plata comparando la inyección subconjuntival y la inyección intraestromal.

Materiales y Métodos

En este trabajo se utilizaron seis conejos sanos. Se procedió a la cauterización química de la córnea de ambos ojos, con tiras de nitrato de plata, después de aplicar anestesia general con metomidina 0.1 mg/kg , butorfanol 0.5 mg/kg y colirio anestésico doble. Dividimos a los animales al azar en dos grupos: Grupo A (n=3) recibieron una inyección subconjuntival de 1.25 mg de Bevacizumab en el ojo izquierdo, los ojos derechos no se trataron. Grupo B (n=3) recibieron una inyección intraestromal de 1.25 mg de Bevacizumab en el ojo izquierdo, el derecho no fue tratado. Los conejos se examinaron diariamente durante 2 semanas, con lámpara de hendidura, por tres investigadores diferentes y se evaluó la vascularización de la córnea mediante análisis fotográfico digital.

Resultados

En ambos grupos, la disminución de la vascularización corneal fue mayor en el ojo izquierdo que en el derecho utilizado como control. Comparando los resultados del ojo izquierdo en ambos grupos, en los ojos tratados con la inyección intraestromal (grupo B) la disminución de la vascularización fue más evidente a la semana siguiente después de la inyección que los animales tratados con la inyección subconjuntival (Grupo A).

Conclusiones

El Bevacizumab es una buena opción para inhibir la neovascularización corneal de forma rápida y efectiva, siendo más efectiva la inyección intraestromal que la inyección subconjuntival.

El uso del Bevacizumab en el futuro tiene muchas expectativas, sobre todo en aquellos casos en los que mediante la aplicación tópica de otros medicamentos no se solucione el problema de la neovascularización o bien en casos en los que la neovascularización se encuentre en estado crónico, incluso con la aparición de pigmento corneal (que puede producir ceguera), o en aquellos en los que la neovascularización de la córnea se asocie a alteraciones autoinmunes. El uso del Bevacizumab podría evitar o reducir el uso de métodos más agresivos como la queratectomía superficial o el transplante de cornea. Aún así, es un método que actualmente está en fase de estudio experimental.

Bibliografía

- Chen WL, Lin CT, Tu IH, Li JW, Chow LP, Liu KR, Hu FR. Subconjunctival injection of Bevacizumab (Avastin) inhibits corneal neovascularization in different rabbit models of corneal angiogenesis. Invest Ophthalmol Vis Sci. 2008 Nov 7.
- Han YS, Lee JE, Jung JW, Lee JS. Inhibitory effects of bevacizumab on angiogenesis and corneal neovascularization. Graefes Arch Clin Exp Ophthalmol. 2008 Oct 25.
- Doctor PP, Bhat PV, Foster CS. Subconjunctival bevacizumab for corneal neovascularization. Cornea. 2008 Oct;27(9):992-5

OTROS ANIMALES DE COMPAÑÍA

OBSTRUCCIÓN INTESTINAL Y CELOMITIS LEVE SECUNDARIA TRAS LA ADMINISTRACIÓN DE BARIO EN UNA TORTUGA LEOPARDO

L. Rodríguez, J. Martorell

Hospital Clínic Veterinari Autonoma, Departament de Medicina i Cirurgia

Caso clínico

Introducción y caso clínico

Se examinó una tortuga leopardo, *Geochelone pardalis*, hembra no castrada de 3 años, con una historia de anorexia y ausencia de defecación de dos semanas de evolución tras ingerir papel de periódico. En otro centro veterinario le realizaron radiografías con contraste de bario y le suministraron aceite mineral oral durante varios días; el tratamiento fue ineficaz. Se observó que el animal tenía buena actividad a pesar de la anorexia. Pesaba 257g. El examen radiográfico confirmó la presencia de bario en el intestino, pero sin gas asociado. Los análisis sanguíneos resultaron dentro de los rangos de referencia(ácido úrico1.83(3.1+/-1.9),CK586.4(413+/-814),Calcio 9.9(13.6+/-4.2),fósforo1.9(3.4+/-1.5),PT2.4(3.2+/-0.8),Albúmina0.9(1.6+/-0.7)). Se sospechó de un enlentecimiento del tránsito gastrointestinal y se instauró un tratamiento con lactulosa(0,3 g/kg/24h), papilla de verduras, baños de agua atemperada y aclimatación. Tras varios estudios radiológicos se observó la aparición de gas en el intestino, además, el bario apenas había modificado su posición. Se decidió realizar un tratamiento quirúrgico. El animal se premedicó con buprenorfina(0,1 mg/kg/IM), se indujo con alfaxalona(5 mg/kg/IV) en el seno supravertebral y se mantuvo con isofluorano 3-5% administrado con una sonda endotraqueal y ventilación asistida. Se realizó una osteotomía completa del plastrón y celiotomía. Las asas intestinales estaban distendidas, sobre la serosa de una de ellas se observó un nódulo de un milímetro de diámetro; tras su exéresis se envió para su estudio histopatológico, que resultó en una inflamación crónica de la serosa. Se realizó enterotomía en dos asas distendidas. No se observó ningún cuerpo extraño intestinal. El bario estaba completamente adherido a la mucosa y se realizaron lavados de la misma con suero fisiológico atemperado para retirarlo. El intestino y el celitomeo se cerraron con una sutura sintética absorbible de gliconato 6/0 mediante puntos simples y una sutura continua respectivamente. El colgajo óseo no fue repuesto, así que el defecto se cubrió con un parche hidrocoloidal, para favorecer la cicatrización, cubierto con un apósito hidrocelular multicapa, para la absorción de exudados, ambos revisados y cambiados semanalmente.

La pauta postoperatoria consistió en cefotaxima(20 mg/kg/24h), buprenorfina(0,1 mg/kg/12h/IM) y meloxicam(0,1 mg/kg/24h). La alimentación consistió en papilla de verduras mediante una sonda esofágica colocada al final de la cirugía.

En controles radiológicos posteriores se observó desplazamiento del bario residual. A los 5 días, el animal empezó a defecar y eliminar el bario. A los 45 días había tejido cicatricial completamente desarrollado sobre el celitomeo, por lo que el defecto óseo se cubrió sólo con papel radiográfico perforado para favorecer la transpiración. A los 68 días se empezó a observar crecimiento óseo en el defecto del plastrón. Hasta hoy, el animal realiza vida normal.

Discusión

Las tortugas suelen ingerir piedras y otro tipo de sustratos; en cautividad, la ingestión de cuerpos extraños supone una de las principales causas de obstrucción gastrointestinal y en la mayoría de los casos el tratamiento de elección es la cirugía. El abordaje celómico en quelonios puede realizarse mediante una incisión en la fosa prefemoral o una osteotomía del plastrón. Para la segunda técnica, siempre se ha recomendado la osteotomía total o parcial, con recolocación del colgajo óseo del plastrón al final de la cirugía, aunque se han sugerido alternativas a los parches de resina para reparar fracturas y pérdidas de fragmento óseo de caparazón en tortugas de agua. Las complicaciones de esta técnica son infección postoperatoria y no cicatrización secundaria a la necrosis térmica al realizar la osteotomía. Con el fin de evitar estas alteraciones, dado el riesgo de celomitis en el caso descrito, no se repuso el colgajo óseo y se tapó el defecto con parches absorbentes para favorecer el drenaje de exudados. La cicatrización del

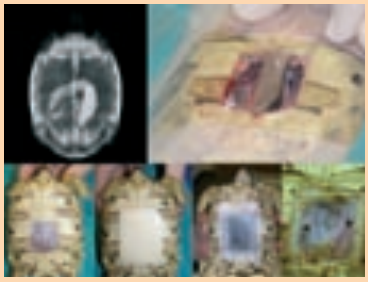

tejido blando y la neoformación ósea fueron satisfactorias.

En radiología, se recomienda el uso de contrastes yodados no iónicos en animales deshidratados en lugar de sulfato de bario, debido al riesgo de adhesión de éste a la mucosa gastrointestinal y obstrucción secundaria, como ocurrió en el caso descrito.

Bibliografía

1. Donoghue.S.Cap18:Nutrition.En Mader D.R.(ed.)Reptile_Medicine_and_Surgery. Saunders.Elsevier, St.Louis,Missouri.2006.251-298.
2. Bennett.A.Lock BA.Non reproductive Surgery in Reptiles.Vet.Clin.North.Amer.: Exotic_Animal_Practice.2000,3(3).715-732.
3. McArthur.S,Hernandez-Divers.S.Cap15: Surgery. En McArthur S,Wilkinson.R, Meyer J (ed)Medicine_and_Surgery_of_Tortoises_and_Turtles.Blackwell Publishing Ltd.2004.403-464.
4. Silverman.S.Cap29:Diagnostic Imaging En Mader D. R. (ed.)Reptile_Medicine_and_Surgery.Saunders.Elsevier, St.Louis,Missouri. 2006.481-489.
5. McArthur.S.Comunicpers. Curso de Medicina y cirugía de quelonios.XIII. Reunión científica Avepa Gmcae.Logroño2007.
6. De.Souza y col.Comparasion of therapeutic protocols in red-eared sliders.2005.7(3)53-57.
7. Forum.Exotic.DVM.Aquatic turtle shell repair.2005-7(1)11-12.
8. International Species Information System.(ISIS), Apple. Valley, MN,2002. En Carpenter. J.W., Formulación de animales exóticos.Intermedia,2006.

OTROS ANIMALES DE COMPAÑÍA

CALCIFICACIÓN AÓRTICA Y CORONARIA EXTENSA DEBIDA A UN HIPERPARATIROIDISMO RENAL SECUNDARIO EN UN CONEJO (*ORYCTOLAGUS CUNICULUS*) CON *ENCEPHALITOZOON CUNICULI*

R. Gómez, R. Rabanal, J. Martorell

Hospital Clínic Veterinari

Caso clínico

Introducción y caso clínico

Un conejo macho castrado de 6 años se examinó por un cuadro de debilidad aguda. Un mes antes había sido remitido por un problema ocular; se diagnosticó ulceración corneal y catarata nuclear bilateral senil. La exploración general reveló paraparesia ambulatoria y debilidad generalizada. La analítica sanguínea mostró una anemia no regenerativa (Hto:22%), urea y creatinina plasmáticas elevadas (255 y 4.3 mg/dl), hipercalcemia (18,2 mmol/l) e hiperfosfatemia (8.1 mmol/l). El potasio se encontraba dentro de los valores de normalidad (4.1 mEq/l). En la radiografía se observó un aumento de radiodensidad en el área renal izquierda, compatible con una calcificación renal o cálculo en pelvis renal, y en áreas de tejidos blandos y en el recorrido aórtico. Se diagnosticó una insuficiencia renal crónica con hiperparatiroidismo secundario. Al no observarse mejoría tras varios días de ingreso y tratamiento a base de dieta baja en calcio, benazeprilo, enrofloxacino y ácidos grasos omega-3 y omega-6, los propietarios decidieron la eutanasia del animal.

El diagnóstico anatomopatológico fue de meningoencefalitis granulomatosa no supurativa. Hepatitis intersticial multifocal crónica. Nefritis intersticial crónica. Mineralización metastática de las arteria aorta y coronarias. Urolitiasis. Cuadro compatible con encefalitozoonosis crónica, que fue confirmada con técnicas de PCR a partir de muestras de SNC y renal. No se describieron alteraciones en tiroides y paratiroides, aunque en casos crónicos de hiperparatiroidismo secundario suele haber una hiperplasia difusa de las glándulas paratiroides.

Discusión

Encephalitozoon cuniculi es un microsporidio intracelular obligado que afecta a mamíferos, principalmente a conejos(1,2). Existen tres formas clínicas: ocular, neurológica y renal, que pueden darse aisladas o combinadas(1). Inicialmente son infecciones asintomáticas y no parece existir correlación entre las lesiones y la sintomatología clínica(1). En nuestro caso, el cuadro fue de aparición súbita, aunque las lesiones reflejaron un proceso crónico y severo. El diagnóstico definitivo es difícil. Animales aparentemente sanos son seropositivos, así que la serología debe considerarse junto con otros hallazgos(1,2). En nuestro caso no se realizó serología dada la brevedad del cuadro y la decisión de los propietarios.

La histopatología suele mostrar lesiones sugestivas de la encefalitozoonosis como granulomas en SNC, riñones e hígado. En un estudio se encontró que el 77,5% de los animales con encefalitis y en el 12.5% de los conejos con nefritis intersticial presentaban granulomas en los órganos respectivos(3).

El parásito se puede evidenciar mediante tinciones específicas pero el diagnóstico definitivo debe realizarse mediante PCR(3), como fue diagnosticado en nuestro caso.

En nuestro caso, la enfermedad renal acabó desencadenando un hiperparatiroidismo secundario.

La combinación de hiperfosfatemia e hipercalcemia produjeron calcificaciones metastáticas de tejidos blandos, entre los que destacamos la aorta y arterias coronarias. Aunque las calcificaciones son hallazgos habituales en un proceso renal crónico(4), la gravedad de las lesiones observadas sobre todo en los vasos y SNC deberían haber determinado la aparición de los signos de forma más temprana, ya que un mes antes se examinó por un problema ocular no asociado a la encefalitozoonosis y no mostraba otras alteraciones. *E. cuniculi* suele producir una catarata capsular y cortical ya que se cree que durante la transmisión transplacentaria el

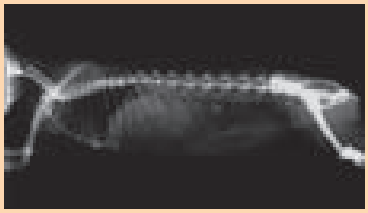

parásito invade el cristalino en formación al atravesar la cápsula muy delgada o ausente, y los signos oculares suelen darse a una edad más temprana. En casos avanzados se observa uveítis facoclástica. Otras causas de hipercalcemia en conejos que se descartaron en nuestro caso son hipervitaminosis D ya que la dieta era correcta, neoplasias y enfermedad ósea(4).

Un estudio describe la mineralización aórtica iatrogénica mediante la administración intramuscular de dosis elevadas de vitamina D3(5). El caso descrito confirma la encefalitozoonosis como etiología posible ante el hallazgo de mineralización metastática secundaria a enfermedad renal como ha sido sugerida en otros artículos(3,4).

Bibliografía

1. Harcourt-Brown FM. "Encephalitozoon cuniculi Infection in Rabbits". Semin Avian Exotic Pet Med. April 2004;13:86-93.
2. Suter C, Müller-Doblies UU, Hatt JM, Deplazes P. "Prevention and treatment of Encephalitozoon cuniculi infection in rabbits with fenbendazole". Vet Rec. 2001 Apr 14;148:478-480.
3. Csokai J, Gruber A, Künzel F, Tichy A, Joachim A. "Encephalitozoonosis in pet rabbits: pathohistological findings in animals with latent infection versus clinical manifestation". Parasitol Res. 2009 Feb;104:629-635.
4. Harcourt-Brown F. "Radiographic signs of renal disease in rabbits". Vet Rec. 2007 Jun 9;160(23):787-794.

OTROS ANIMALES DE COMPAÑÍA

RESONANCIA MAGNÉTICA EN UN CONEJO CON SÍNDROME VESTIBULAR PERIFÉRICO POR OTITIS INTERNA

X. Cornet, A. Negrín, C. de la Fuente, J. Martorell

Hospital Clínic Veterinari UAB

Caso clínico

Introducción y caso clínico

Se examina un conejo Beliere hembra castrada de 8 años de edad debido a un cuadro agudo de debilidad y pérdida del equilibrio.

En el examen general se detecta ladeo de la cabeza ("head tilt") hacia el lado izquierdo y estrabismo ventral del ojo izquierdo. En ambos oídos se observa secreción aparentemente ceruminosa. El resto del examen físico es normal. Las analíticas sanguíneas revelan anemia (hematocrito 30%, valores de referencia: 37-50%), una leve leucopenia (4200 leuc/μl, valores de referencia: 5200-12500 leuc/μl), linfopenia (1218 linf/μl, valores de referencia: 1456-6512 linf/μl) y una hiperglucemia leve (167,4 mg/dl, valores de referencia: 75-155 mg/dl). En la citología de secreción ótica izquierda aparecen células inflamatorias degeneradas. El examen radiológico es normal.

Tras valorar la clínica y los resultados analíticos se sospecha de un proceso neurológico vestibular periférico izquierdo, compatible con una infección en el oído medio-interno.

Se realiza una resonancia magnética craneal, en los tres planos del espacio mediante secuencias Spin-Eco, TurboSpin-Eco, y Eco de Gradiente potenciadas en T1, T2 y Short Tau Inversión Recovery. El estudio de la Resonancia Magnética (RM) nos pone en manifiesto la perdida de neumatización normal de la bulla timpánica del lado izquierdo debido a la presencia de material en su interior que se muestra en isoseñal T1 e hiperseñal en T2/STIR. Los hallazgos de la RM son compatibles con otitis media-interna unilateral izquierda. Se realiza la resolución definitiva por cirugía mediante la técnica ZEPP y osteotomía de la bulla. En la cirugía se recoge una muestra del contenido de la bulla timpánica para su cultivo donde se aislan colonias de Corynebacterium spp.

El antibiograma muestra sensibilidad a las fluorquinolonas, tetraciclinas, aminoglucósidos y sulfamidas.

Se hospitaliza durante 3 días para asegurar una buena administración de la medicación. La evolución del paciente es favorable con disminución de la sintomatología neurológica hasta el momento.

Discusión

Las enfermedades neurológicas son comunes en conejos y actualmente son detectados un mayor número de casos debido a un aumento de su longevidad (1). El examen neurológico del conejo es difícil de interpretar debido a que las respuestas a las reacciones posturales y a algunos reflejos pueden ser inconstantes. El "head tilt" es un signo neurológico significativo del síndrome vestibular periférico o central. El diagnóstico diferencial del síndrome vestibular periférico en conejo incluye otitis interna, trauma y neoplasia (1). Infecciones por *Encephalitzoon cuniculi*, larva migrans cerebral, *Toxoplasma spp.*, herpesvirus, virus de la rabia, causan un síndrome vestibular central que sintomatológicamente, en algunos casos pueden llegar a confundirse con un proceso periférico. En las otitis internas del conejo se ha descrito *Pasteruella multiocida* como etiología frecuente (3), aun así otros agentes bacterianos son capaces de producir una infección media-interna por ruptura de la membrana timpánica (1). Para diagnosticar la otitis interna en conejos se emplean diversas pruebas complementarias. La radiología como prueba de imagen no siempre es útil. Aunque las otitis media-interna pueden causar opacidad en la bulla timpánica y signos de osteolisis, la ausencia de dichos cambios radiológicos en numerosos casos dificulta el diagnóstico. El uso de la RM

aporta más sensibilidad en la detección de las otitis media-interna y permite valorar el sistema nervioso central dentro del mismo estudio (2). La dificultad de valorar el examen neurológico del conejo para diferenciar un síndrome vestibular central o periférico, añadido a las limitaciones de las otras pruebas diagnósticas, justifica el uso de RM en el diagnóstico de patologías vestibulares

Existen artículos y bibliografías veterinarias que recomiendan el uso de RM en casos de síndromes vestibulares periféricos (2), pero a conocimiento de los autores no hay artículos reportados de otitis media-internas diagnosticadas mediante esta técnica.

Bibliografía

1. Katherine E. Quesenberry, James W. Carpenter. Ferrets, Rabbits and Rodents Clinical Medicine and Surgery, chapter 20 pp.203-210. Ed Saunders Second editon (2005)

2. Anna Osofsky, Richars A. Lecouter, Karen M. Vernau. Functional Neuroanatomy of the Domestic Rabbit. Vet Clin Exot Anim 10 (2007) 713–730.

3. Frances Harcourt-Brown. Textbook of Rabbit Medicine, chapter 12 pp.307-324. Ed. Butterworth Heienemann (2002)

OTROS ANIMALES DE COMPAÑÍA

HEPATECTOMÍA PARCIAL MASIVA COMO TRATAMIENTO DE QUISTES HEPÁTICOS HEMORRÁGICOS EN UN GATO SAVANNAH

M. P. Lafuente¡[1], M. Y. Powers[2], N. Finch[3]

[1]Servicio quirúrgico de referencia-AV Veterinarios [2]Vetcision, Veterinary specialty care of New England [3]Dept. Veterinary clinical sciences, Washington State University

Caso clínico

Introducción y caso clínico

Una gata Savannah, hembra castrada, de 2 años de edad, se presentó en el servicio de animales exóticos debido a una distensión abdominal. La paciente estaba alerta, presentaba una frecuencia cardíaca de 190 lpm y respiratoria de 40 rpm, y mucosas pálidas. El abdomen aparecía distendido y tenso, en cuyo aspecto más craneal podían palparse dos masas. El resto de la exploración física era normal. Se realizaron radiografías abdominales ortogonales que mostraron dos áreas radiopacas en el abdomen craneal y que desplazaban los órganos abdominales caudalmente. La ecografía abdominal demostró 2 quistes hipoecogénicos, originados en el hígado y de 9 y 11cm de diámetro, cuyo contenido según la citología del fluido, era hemorrágico. La analítica sanguínea mostró anemia (hematocrito 20%; rango: 31-50%), hipoalbuminemia (2,2g/dl, rango: 2,6-3,7g/dl) e incremento de enzimas hepáticas (ALT=264IU/l, rango: 30-80IU/l). En este momento se optó por tratamiento conservador de reposo, dieta de gato exótico (Zupreem exotic cat diet) y suplemento vitamínico (Vi-sorbin®: 1/2 cucharilla al día, vía oral) en espera de la evolución. Tres semanas después, el paciente no mostraba mejoría significativa y se realizó una laparotomía exploratoria. Las radiografías torácicas y los tiempos de coagulación y recuento de plaquetas fueron normales (PT=12,7sg, rango: 8,7-12,9sg; PTT=11,9sg, rango: 11-16,7sg; plaquetas=200x103/μl, rango: 157-394x103/μl).

Tras el abordaje abdominal a través de la línea alba, se visualizaron dos grandes quistes hemorrágicos que se originaban en el hígado. Pudo observarse que aproximadamente el 70% del parénquima hepático se encontraba sustituido por estos quistes. Estos fueron drenados y extirpados en la medida de lo posible, evitando el parénquima hepático. En el interior de las cavidades quísticas se colocó una esponja hemostática de celulosa (Surgicel®), se obliteró el espacio con omento y fueron parcialmente cerradas con grapas quirúrgicas toraco-abdominales y sutura reabsorbible. El tejido de las paredes quísticas fue enviado a anatomía patológica para su examen histopatológico.

En el periodo perioperatorio se administró una transfusión sanguínea, fluidoterapia, antibioterapia y analgesia. El paciente se mantuvo estable y mejoró clínicamente durante los 5 días que estuvo hospitalizado. Dos semanas después de la cirugía, el paciente había mejorado significativamente comportándose de forma normal.

El propietario se negó a realizar pruebas de seguimiento. Los resultados histopatológicos de las muestras fueron compatibles con hematomas crónicos. No existían signos de malignidad o infección.

Discusión

Este es el primer caso clínico descrito de hepatectomía parcial en un gato Savannah. Se trata de un caso atípico, no sólo por el animal en el que ocurre, sino también por la naturaleza hemorrágica de los quistes. Los quistes hepáticos suelen ser benignos y asintomáticos. La presencia de hemorragia intraquística es poco frecuente y puede ser debida a traumatismos, malformaciones vasculares hepáticas, coagulopatías o neoplasias (1,2). En algunos casos el origen de esta hemorragia es poco clara. Aunque el tratamiento conservador de estos quistes es recomendado por algunos autores, en muchas ocasiones se realiza un tratamiento quirúrgico ya que son difíciles de diferenciar de lesiones quísticas neoplásicas (1). En el caso que nos ocupa, no existía historia de traumatismo que pudiera causar este tipo de quistes hemorrágicos. Asimismo, la analítica e histopatología

de los quistes y parénquima hepático no mostraban coagulopatía sanguínea, neoplasia o malformaciones hepáticas. Sin embargo, dada la naturaleza semisalvaje de esta especie y su modo de vida, no puede descartarse un traumatismo no observado por el propietario. El hígado es un órgano con gran capacidad regenerativa, pudiendo regenerarse en 6 semanas tras una hepatectomía del 70% (3). Esta regeneración se produce por hipertrofia e hiperplasia compensatoria de los hepatocitos restantes. La extirpación del 84% de la masa hepática se considera letal (3). En este gato Savannah, aproximadamente el 70% del hígado desapareció por la presencia de los voluminosos quistes y de la hepatectomía parcial. El paciente se recuperó satisfactoriamente de la cirugía.

Bibliografía

1. Hagiwara A, Inoue Y, Shutoh T et al. Haemorrhagic hepatic cyst: a differential diagnosis of cystic tumour. Br J Radiol. 2001, 74: 270-272.
2. Kitajima Y, Okayama Y, Hirai M et al. Intracystic hemorrhage of a simple liver cyst mimicking a biliary cystadenocarcinoma. J Gastroenterol. 2003, 38(2): 190-193.
3. Martin RA, Lanz OI, Tobias KM: Liver and biliary system. En Slatter (ed) Textbook of small animal surgery (ed 3), Philadelphia, PA, Saunders Elsevier, 2003, pp 708 – 726.

OTROS ANIMALES DE COMPAÑÍA

CONSIDERACIÓN TERAPÉUTICA DE AUTOMUTILACIÓN EN RATONES

C. Bonvehí, M. Ardiaca, A. Montesinos

Centro Veterinario Los Sauces

Caso clínico

Introducción y caso clínico

Se atendió un ratón (*Mus musculus*) macho en el CV Los Sauces debido a aparición progresiva de heridas en piel desde hacía una semana, hiporexia y estornudos. El animal vivía en una jaula con sustrato de viruta de madera y maíz, heno y algodón y comía semillas para roedores, nueces, manzana y pan.

El examen físico del animal reveló ligera disnea, una herida en la zona toracodorsal y otra a nivel cervical ventral.

El examen radiográfico mostró radiodensidad aumentada en campos pulmonares. El tricograma/raspado reveló acariasis.

Se administró ivermectina 0.2mg/kg/SC y se inició tratamiento ambulatorio con meloxicam 2mg/kg/12h/PO y trimetoprim-sulfametoxazol 30mg/kg/12h/PO. (1)

Una semana más tarde se revisó al paciente observándose un empeoramiento del cuadro cutáneo con exposición de la musculatura. Se tomó una biopsia pareada de piel, se desparasitó con ivermectina, se añadieron al tratamiento hidroxicina 4mg/kg/8h/PO (1) y ácidos grasos esenciales y se inició una dieta de eliminación (debido a la incapacidad de realizar tests de alérgenos) con pienso para ratón y papel de periódico como sustrato.

Una semana después los síntomas respiratorios habían remitido y las heridas progresaban favorablemente. Se realizó un examen coprológico detectándose la presencia de nematodos, administrándose fenbendazol 20mg/kg/24h/PO/5días. (1)

En el tricograma de control no se observaron ácaros; se administró una última dosis de ivermectina. Se mantuvo seguimiento telefónico durante las dos semanas siguientes, en las que recibimos el diagnóstico histopatológico: dermatitis perivascular e intersticial multifocal mastocítica moderada-severa, dermatitis/celulitis necrosupurativa con edema en la zona autolesionada; no se observó acariasis. El animal mejoró durante este tiempo por lo que se retiraron el meloxicam y el trimetoprim-sulfametoxazol; en la siguiente revisión el ratón se mostraba activo, poco prurítico y en vías de resolución del cuadro dermatológico. Sin embargo, unos días después los propietarios comunicaron que tras la visita a la clínica el paciente se había autolesionado la región lumbar, por lo que volvieron a administrar meloxicam y trimetoprim-sulfametoxazol, y que el animal se acicalaba intensamente después de manipularlo. Tras la revisión en el centro se decidió cambiar la medicación a enrofloxacina 10 mg/kg/12h/PO (1) y hidroxicina a 6 mg/kg/12h/PO. Se mantuvo este tratamiento 2 semanas observándose cierta mejoría.

Finalmente se redujo la terapia a hidroxicina en bebedero (12mg/kg/24h para consumo de agua diario estimado 15 ml/100g peso vivo) (1), ácidos grasos esenciales en comida y minimización del contacto físico con el animal. El proceso remitió definitivamente y se fueron añadiendo elementos como sustrato de maíz y heno.

Discusión

Los problemas dermatológicos son uno de los principales motivos de consulta en ratones mantenidos como mascotas, sin embargo la mayoría de bibliografía se centra en las causas de origen infeccioso/parasitario, neoplásico o por mantenimiento inadecuado (déficit nutricionales, peleas, humedad insuficiente, …). (2-4)

Se ha descrito también un grupo idiopático de enfermedades cutáneas crónicas o ulcerativas que no suelen responder a tratamiento tópico ni sistémico y que con frecuencia resultan en la eutanasia del anima (l.2)

Los hallazgos histopatológicos del paciente son compatibles con un cuadro de hipersensibilidad (dermatitis mastocítica) y traumatismo secundario a rascado. La asociación etiológica a ectoparásitos es posible, puesto que aunque la acariasis es común en ratones sin producir enfermedad, inicialmente el animal mostraba un proceso respiratorio concomitante que pudo descontrolar la población de ácaros. Sin embargo, el hecho de que en la biopsia no se observaran ectoparásitos y que la respuesta óptima al tratamiento no se obtuviera hasta mes y medio después, coincidiendo con la minimización del contacto físico con el paciente, sugieren hipersensibilidad a factores nutricionales o ambientales, hipotéticamente agravada por liberación de histamina subsecuente a la manipulación del ratón. El objetivo principal de este caso es proponer una pauta de manejo terapéutico en roedores con sospecha de hipersensibilidad.

Bibliografía

1. Carpenter, J.W.: Exotic Animal Formulary, 3rd edition. Ed. Elsevier Saunders, St. Louis, 2005.
2. Donnelly, T.M.: Disease Problems of Small Rodents. En: Quesenberry K.E., Carpenter J.W.: Ferrets, Rabbits and Rodents Clinical Medicine and Surgery, 2nd edition. Ed. Saunders, 2004.
3. Meredith, A.: Dermatology of Mammals. En: Paterson, S.: Skin Diseases of Exotic Pets. Ed. Blackwell Science, 2006.
4. Orr, H.E.: Rats and Mice. En: Meredith A., Redrobe S.: BSAVA Manual of Exotic Pets. Ed. BSAVA, 2002.

OTROS ANIMALES DE COMPAÑÍA

PREVALENCIA DE MACRORAHBDUS ORNITHOGASTER EN AVES DE LA FAMILIA FRINGILLIDAE EN LA PROVINCIA DE BARCELONA

R. Molina-López, H. Obón

Centre de Fauna Torreferrussa

Comunicación

Objetivos del estudio

La infección por bacterias del género Salmonella es considerada un de las principales causas de diarrea en la especie humana y en los animales a nivel mundial. Dependiendo de factores como la especie afectada, el serotipo o el estado inmunitario del animal la infección por *Salmonella sp* en los animales puede resultar en un estado de portador asintomático o causar enteritis o septicemias de curso agudo o bien enfermedad crónica multifocal. El objetivo general es conocer la prevalencia de Salmonella en aves rapaces y erizos atendidos en un Centro de Recuperación de Fauna Salvaje, dada su importancia como portadores y el potencial riesgo sanitario tanto para los veterinarios como para las personas que los recogen del medio natural.

Materiales y Métodos

La población de estudio está compuesta por los ejemplares de las siguientes especies de erizos salvajes (*Erinaceus europeus* y *Atelerix algirus*) así como aves rapaces diurnas (Falconiformes) como nocturnas (Strigiformes).

La variable principal del estudio es la presencia de *Salmonella sp.* en animales salvajes. Las muestras se tomaron el día del ingreso en el Centro y en animales que no habían recibido tratamiento antibiótico. Las muestras de erizos de recogieron en el período de tiempo de mayo de 2006 a mayo de 2007 y las de rapaces de septiembre de 2008 a marzo de 2009. El aislamiento selectivo de salmonela se realizó a partir de muestras de hisopo rectal (en erizos) o cloacal (en las aves) que se mantenían en medio de cultivo general de transporte y en refrigeración. Una vez en el laboratorio los hisopos se encubaban en agua de peptona a 37ºC una noche. Luego se procedía al enriquecimiento selectivo en Rappaport-Vassiliadis (42ºC, 24-48h), seguidamente de la siembra en medio XLT4 (37ºC, 18-24h) para valorar el crecimiento de colonias compatibles. La identificación de especie se realizaba mediante pruebas bioquímicas. Las muestras positivas se enviaron para serotipar al centro de referencia nacional para Salmonelosis (Algete, Madrid). Otras variables registradas han sido la especie, la edad, el sexo, la fecha de ingreso, la causa de ingreso. El cálculo de la prevalencia se ha realizado con un nivel de confianza del 95 %.

Resultados

Se ha obtenido un prevalencia general de 7% (4 casos positivos) a partir de una muestra de 57 erizos animales vivos procedentes del medio natural. Los serotipos aislados en los erizos fueron *Salmonella enterica enterica typhimurium, Salmonella cerro, Salmonella orion y Salmonella enterica enteritidis.*

La prevalencia general en aves rapaces ha sido de 8 % (10 casos positivos) a partir de una muestra de 121 ejemplares de diferentes especies de aves rapaces.

Los serotipos aislados fueron *Salmonella enterica enterica Rissen* (2), *Salmonella enterica enterica Bredeney* (2), *Salmonella enterica enterica Typhimurium* (1), *Salmonella enterica enterica Muenster*, *Salmonella enterica enterica Derby* (1), *Salmonella enterica diarizonae* 16: I,v:1:5 (1), *Salmonella enterica enterica Schleissheim* (1), *Salmonella enterica diarizonae* 61:I,v:1,5,7 (1).

En ninguno de los animales positivos se detectó ningún signo de enfermedad compatible con salmonelosis.

Conclusiones

Salmonella sp constituye una de las zoonosis más relevantes a nivel mundial. En España se has descrito prevalencias de 41% en reptiles silvestres (Briones et al. 2004). Los erizos silvestres se considerar un

reservorio de Salmonella y en se han reportado brotes de salmonelosis en la especie humana asociados a serotipos aislados en erizos de la misma zona geográfica (Riley, 2005). Asimismo, las aves rapaces son consideradas portadoras de diversos serotipos de Salmonellas, algunas potencialmente patógenas para el hombre. El presente estudio pone de manifiesto la importancia de extremar las medidas higiénicas durante el manejo de fauna salvaje herida, incluso en animales con traumatismos o aparentemente sanos, debido a la presencia de portadores asintomáticos.

Bibliografía

- Conzo G, Liberti L. Megabacterium infections of the proventiculus in recently imported pet birds. In: Proceedings of the 5th European Commitee of the A.A.V.
- Briones V, Téllez S, Goyache J et al: Salmonella diversity associated with wild reptiles and amphibians in Spain. Environmental Microbiology (2004); 6(8), 868-871.
- Riley PY, Chomel BB: Hedgehog zoonoses. Emerging Infectious Diseases (2005);11 (1),1-5.
- Palmgren H, et al: Salmonella Amager, Campylobacter jejuni, and Urease-positive Thermophilic Campylobacter Found in Free-flying Peregrine Falcons(Falco peregrinus) in Sweden. Journal of Wildlife Diseases (2004);40 (3),583-587.

OTROS ANIMALES DE COMPAÑÍA

PREVALENCIA DE SALMONELLA EN AVES RAPACES Y ERIZOS ATENDIDOS EN EL CENTRO DE FAUNA DE TORREFERRUSSA (BARCELONA)

R. Molina-López, H. Obón

Centre de Fauna Torreferrussa

Comunicación

Objetivos del estudio

La infección por *Macrorahbdus ornithogaster* ha sido citada en diferentes especies de aves en todo el mundo, tanto cautivas como salvajes. Esta levadura puede actuar como patógeno, causando una enfermedad crónica y debilitante, especialmente en aves de la familia Fringillidae (Gerlach 2001). En España no existen estudios epidemiológicos publicados sobre esta infección en aves. El objetivo general del estudio es conocer la prevalencia de la infección por *M. ornithogaster* en Fringílidos y su importancia sanitaria en las especies pertenecientes a dicha familia, mantenidas en cautividad como aves de canto en la provincia de Barcelona.

Materiales y Métodos

Se realiza un estudio transversal exploratorio a partir de raspados de proventrículo de ejemplares necropsiados entre el periodo 2002-2007.

La población de estudio está compuesta por los ejemplares de las siguientes especies: verderón común *(Carduelis chloris)*, jilguero *(Carduelis carduelis)*, pinzón común *(Fringilla coelebs)*, pardillo *(Carduelis cannabinna)*, lúgano *(Carduelis spinus)* y verdecillo *(Serinus serinus)*.

El motivo del ingreso en el Centro ha sido el decomiso debido a la tenencia o captura ilegal de dichos animales.

La variable principal del estudio es la presencia de *M. ornithogaster* en proventrículo, a partir de la observación con microscopio de la citologías procedentes de los raspados de la zona de transición entre proventrículo y ventrículo, teñidas con Diff- Quick y examinadas a 1000 aumentos. Otras variables registradas han sido la especie, la edad, el sexo, la fecha de ingreso, el período de estancia en el Centro, la condición corporal y la presencia de enfermedad concomitante. La prevalencia de ha calculado con un nivel de confianza del 95 %.

Resultados

Se ha obtenido un prevalencia general de 33% a partir de una muestra de 122 animales.

Conclusiones

Existen evidencias claras de que bajo determinadas circunstancias *M. ornithogaster* es patógeno y algunos autores (Phalen 2005) sugieren como causas predisponentes la cepa de microorganismo, deficiencias de manejo (como por ejemplo el hacinamiento o falta de higiene), la predisposición genética del huésped o la presencia de otros agentes patógenos concomitantes (atoxoplasma, salmonella, etc). Las aves necropsiadas procedían de decomisos realizados por las autoridades competentes en Cataluña y se trataba de animales mantenidos en cautividad de forma ilegal. En nuestro estudio se observó un prevalencia de 30% de atoxoplasmosis como enfermedad concomitante. Las deficiencias de manejo predisponen al desarrollo de la proventiculitis causada por *M. ornithogaster.*

El presente estudio pone de manifiesto la importancia de extremar las medidas higiénicas durante el manejo de fauna salvaje herida, incluso en animales con traumatismos o aparentemente sanos, debido a la presencia de portadores asintomáticos.

Bibliografía

-Conzo G, Liberti L. Megabacterium infections of the proventiculus in recently imported pet birds. In: Proceedings of the 5th European Commitee of the A.A.V. Conference. 1999 May 17-22; Pisa, Italy.p. 30-32.

- De Herat P, Ducatelle R, Devriese LA, Haesebrouck, Vanrobaeys M. Megabacterium infections of the proventiriculus in passerine and psitacinne birds: practice and experiences in Belgium. In: Proceedings of the 4th European A.A.V. Conference. 1997 May 19-24; London, England. p. 123-127.

- Gerlach, H. Megabacteriosis. Seminars in Avian and Exotic Animal Medicine. 2001 Jan; 10 81); 12-9.

- Phalen D. Diagnosis and management of Macrorhabdus ornithogaster (formerly megabacteria). Veterinary Clinics. Exotic Animal Practice. 2005; 8(2):299-306.

TRAUMATOLOGÍA

PATROCINADO POR: CONDROvet CONDROITÍN SULFATO Taste

RESPUESTA FUNCIONAL DE LAS ARTICULACIONES OSTEOARTRÓSICAS EN PERROS GERIÁTRICOS TRAS EL TRATAMIENTO CON CONDROITÍN SULFATO (CONDROVET®) VERSUS PLACEBO(ESTUDIO FUNCIONAR)

M. Sellés[1], A. Rubio[2], J. J. Martínez[2], A. Velasco[1]

[1]Bioibérica.SA [2]Centro veterinario Indautxu

Comunicación

Objetivos del estudio

En el presente estudio multicéntrico, aleatorizado, doble ciego y piloto, se compara el grado en la escala Bioarth funcional de las articulaciones osteoartrósicas en perros geriátricos, evaluada por el veterinario, tras 60 días de tratamiento con condroitín sulfato (Condrovet®) y los 20 días desde la última administración (efecto remanente) *versus* placebo.

Materiales y Métodos

Las valoraciones se llevaron a cabo usando la Escala Bioarth Funcional (1) que comprende la valoración de la limitación funcional,movilidad articular y atrofia muscular. Se incluyeron 44 perros geriátricos con diagnóstico inicial de artrosis de grado leve o moderado según la Escala radiográfica Bioarth (1) de cadera, codo y rodilla. Estos perros debían presentar además una puntuación inicial en el apartado de limitación funcional de la escala funcional entre 8 y 20 puntos. Los animales estuvieron en tratamiento durante 60 días, posteriormente hubo un seguimiento de 20 días de observación del efecto remanente del producto

Las visitas al veterinario se realizaron a los 20,40,60 y 80 días del inicio del tratamiento. El diagnóstico radiográfico de artrosis se llevó a cabo en la visita basal. En cada visita el veterinario exploró físicamente al animal (grado de dolor,efusión,inestabilidad y crepitación articular) y la evaluación en la escala funcional se valoró a los 40,60 y 80 días. El grado de actividad del perro fue referido en cada visita por su propietario mediante una escala del 1 al 10. Las variables categóricas se describieron mediante frecuencias absolutas y relativas, incluyendo el intervalo de confianza del 95%. Para la descripción de las variables continuas se utilizó la media, la desviación típica, la mediana, la moda, el mínimo y el máximo, incluyendo el número total de valores válidos. Para la comparación de subgrupos de perros, se utilizaron para las variables cuantitativas pruebas paramétricas (t de Student o ANOVA) o no paramétricas (Mann-Whitney o Kruskal-Wallis), según características propias de las variables en estudio. Para las variables cualitativas se realizó la prueba de la Chi-cuadrado.

Todas las pruebas estadísticas se realizaron con un nivel de significación de 0,05.

Previo al cierre del estudio, se realizó un plan de análisis estadístico detallando todos los análisis a realizar. Los análisis estadísticos se realizaron con el paquete estadístico SAS versión 9.1.3.

Resultados

Los resultados obtenidos se agruparon según la localización de la/s articulación /es afectada/s.Se observaron diferencias estadísticamente significativas respecto visita basal en la valoración de la limitación funcional global en todas las visitas de revisión para el grupo tratado con condroitín sulfato (Condrovet®) que reunía mayor número de perros (osteoartrosis en la cadera derecha). También en este grupo se observaron diferencias estadísticamente significativas a los 60 y 80 días respecto visita inicial en la evaluación del grado de dolor. Dichas diferencias no se observaron en los grupos con menor tamaño muestral



(osteoartrosis de codo y rodilla). Cabe destacar la completa seguridad del producto, sin apreciar ningún tipo de reacción secundaria indeseable.

Conclusiones

Los resultados obtenidos sugieren que la administración de condroitín sulfato podría mejorar la limitación funcional y el grado de dolor de perros geriátricos afectados de osteoartrosis de cadera. Se constata además la continua mejoría en algunos de los parámetros de evaluación incluso 20 días después de finalizar el tratamiento. El reducido número de casos que finalmente pudieron ser evaluados puede haber limitado los resultados obtenidos y es probablemente la explicación por la cual las diferencias estadísticamente significativas se observan sólo en el grupo mayoritario y respecto visita basal.

Bibliografía

- Sánchez-Carmona A, Agut A, Chico A, Closa JM, Rial J, Velasco A. Desarrollo de una Escala de valoración radiológica del grado de Osteoartrosis para las articulaciones de la rodilla y el codo en el perro - ESCALA “BIOARTH”. Clin. Vet.Peq.Anim 2006;26(3):269-275.

TRAUMATOLOGÍA

PATROCINADO POR: CONDROvet CONDROITIN SULFATO Taste

OSTECTOMÍA EN CUÑA DE LA TIBIA COMO TRATAMIENTO DE LA ROTURA DEL LIGAMENTO CRUZADO ANTERIOR. ESTUDIO RETROSPECTIVO

M. C. Díaz-Bertrana[1], A. Tapia[2], D. Saez[2], A. Burballa[3], A. Martinez[3], I. Durall[1]

[1]Dpto. de Medicina y Cirugía Animal. Universidad Autónoma de Barcelona. Hospital Clínic Veterinari (Bellaterra). [2]Facultad de Ciencias Veterinarias y Pecuarias. Universidad de Chile. [3]Facultad de Veterinària. UAB.

Caso clínico

Objetivos del estudio

Analizar los resultados retrospectivos de 52 ostectomías en cuña de la tibia como tratamiento de la rotura del ligamento cruzado anterior

Específicos:

- Caracterizar la población con rotura de ligamento cruzado anterior.
- Describir los tipos de rotura y lesiones asociadas.
- Calcular el ángulo de inclinación de la meseta tibial pre y post quirúrgico.
- Analizar la evolución y resultados de la técnica de la ostectomía tibial en cuña.

Materiales y Métodos

Se analizaron 52 casos clínicos intervenidos por rotura del ligamento cruzado anterior entre agosto de 2007 y agosto de 2008. Cada paciente atendido durante el período de estudio se registró en una ficha clínica que incluía: nombre y número de identificación, raza, peso, sexo y edad. Se describió la reseña del animal según la ficha clínica aportada por el hospital veterinario: examen ortopédico (grado de la cojera, prueba de cajón, prueba de compresión tibial, clic de meniscos, aumento de volumen), evaluación radiológica (congruencia articular, artrosis, osteofitosis, medición del ángulo de la meseta tibial, derrame sinovial, avulsión), anotaciones quirúrgicas (tipo de rotura, lesión meniscal, liberación menisco, tipo de implante, tiempo quirúrgico, complicaciones) y evaluación radiológica post-quirúrgica (medición del ángulo de la meseta tibial). Además se evaluó la fase postquirúrgica: aspecto de la extremidad a las 2 horas y evolución clínica (grado de cojera) a los 30 y 90 días post-quirúrgicos según la impresión del veterinario y del propietario del animal; evolución radiológica a los 30 y 90 días post-quirúrgico (alineación y aposición ósea, estado del implante y caracterización del callo óseo).

Resultados

Las razas con mayor prevalencia de rotura del ligamento cruzado anterior fueron las de gran tamaño con una media de peso de 39.3 Kg. Afectó mayoritariamente a perros de edad adulta con un promedio de edad de 6.9 años. El porcentaje de hembras afectadas (60,4%) fue superior al de los machos (39,6%). La extremidad derecha se vio afectada en mayor cantidad de casos y hubo un 20% de casos bilaterales. Se registraron un 10% de roturas parciales y en un 20% de casos se liberó el menisco. Radiológicamente el ángulo promedio de la inclinación de la meseta tibial fue de 21,3° y el ángulo post quirúrgico de 6,2°. La funcionalidad a los 30 días fue de ausencia completa de cojera en un 7,7% de los casos, de leve cojera en un 82,7% de los casos y un 9,6% cojera moderada. A los 90 días, un 76,9% no presentó ningún signo de cojera, un 13,5% cojera leve y un 9.6% cojera esporádica. En dicho control se observó una curación completa del hueso en un 98,1% de los casos. Se reintervinieron 6 casos por desviación de la tibia (11.5%) y en un caso por lesión meniscal post quirúrgica (1.9%). Se observó fractura intraquirúrgica del peroné en 2 casos y en 5 casos se produjo una fractura de estrés en el período post quirúrgico. El grado de osteoartrosis fue proporcional al tiempo transcurrido entre la rotura, el diagnóstico y la edad del animal.

Conclusiones

- La rotura del ligamento cruzado anterior se presenta con mayor frecuencia en individuos adultos hembras de razas grandes.
- La rotura del ligamento cruzado anterior es completa en la mayoría de casos. La cronicidad aumenta el número de casos de artrosis así como de lesiones meniscales.



- El ángulo promedio de la inclinación de la meseta tibial pre-quirúrgico fue de 21,3° y el post-quirúrgico de 6,2°.
- La valoración clínica y radiológica a los 30 y 90 días mostró unos resultados funcionales y de curación ósea muy favorables y con muy pocas complicaciones.

Bibliografía

- Duval J, Budsber G.S, Flo G, et al. “Breed, Sex, and Body weight as risk factors for rupture of the cranial cruciate ligament in young dogs”. JAVMA 215(6):811-814, 1999.
- Henderson R, Milton J. “The Tibial Compression Mechanism: A Diagnostic Aid in Stifle Injuries”. JAAHA 14:474-479, 1978.
- Johnson J, Johnson A. “Cranial Ligament Rupture: Pathogenesis, Diagnosis, and Postoperative Rehabilitation”. Small Animal Practice 23(4):717-733, 1993.
- Slocum B, Devine T. “Cranial tibial wedge osteotomy: A technique for eliminating cranial thrust in cranial cruciate ligament repair”. JAVMA 184(5):564-569, 1984.
- Watt P. “Tibial Plateau Levelling”. Australian Vet J. 78(6):385-386, 2000.
- Watt P, Sommerlad SM, Robins GM. ”Tibial wedge osteotomy for treatment of cranial cruciate rupture”. Vet Surg. 29:478, 2001.

TRAUMATOLOGÍA

PATROCINADO POR: CONDROvet CONDROITIN SULFATO Taste

LESIONES RADIOLÓGICAS ÓSEAS O ARTICULARES PRODUCIDAS POR LEISHMANIOSIS EN 5 CASOS CLÍNICOS

C. Díaz-Bertrana, T. Oliver, A. Burballa, A. Martínez, J. Franch, I. Durall

UAB

Objetivos del estudio

Las infecciones por leishmanias raramente se manifiestan con problemas ortopédicos (Turrel y Pool, 1982, Yamaguchi *et al* 1983, Spreng 1993, Wolschrijn *et al* 1996, Buracco *et al* 1997, Koutinas *et al* 1999), que normalmente se observan como cojeras intermitente debido a poliartritis, polimiositis o lesiones óseas (Kontos y Koutinas, 1993). Las lesiones suelen ser bilaterales y simétricas (Buracco *et al*, 1997). En los huesos largos identificamos una proliferación intramedular y perióstica, incluyendo las diáfisis en la zona del foramen nutricio. Se han descrito también proliferaciones periósticas en las meta diáfisis del radio, cúbito y tibia. (Buracco *et al*, 1997). En las articulaciones pueden observarse poliartritis erosivas/no erosivas o sin ninguna alteración radiológica (Agut *et al*, 2003).

El objetivo del presente estudio es la descripción de las lesiones óseas o articulares observadas en varios casos clínicos de leishmaniosis, todos ellos confirmados por serología, detección de leishmanias en macrófagos en aspirados de médula ósea o por biopsia o inmunoperoxidasa.

Materiales y Métodos

Caso 1. Yorkshire terrier, macho, 8 años.
Caso 2. Boxer, macho, 6 años.
Caso 3. Mestizo, macho, 6 años.
Caso 4. Mestizo, macho, 3 años.
Caso 5. Mestizo, macho, 4 años.

Resultados

Caso 1: Se observó radiologicamente en una extensa zona de osteolisis en ambos tarsos que afectó principalmente al astrágalo y calcáneo.

Caso 2: Las alteraciones radiológicas consistieron en una reacción osteoproliferativa que afectó a la fila distal del tarso y articulación tarsometatarsiana con proliferación perióstica en la base de los metatarsianos

Caso 3. Se detectó radiologicamente una zona osteolítica localizada en astrágalo con fractura patológica del mismo

Caso 4. La imagen radiológica mostró una zona de osteolisis con bordes muy bien delimitados y sin ningún tipo de reacción perióstica, que afectó a la cabeza del 3er metatarsiano.

Caso 5. Lesión osteoproliferativa del 5º metacarpiano afectando también a varias falanges

Conclusiones

En nuestros casos, las alteraciones radiológicas se han detectado principalmente en el tarso, siendo el astrágalo el hueso afectado con mayor incidencia.

La alteración del caso 4 que presentó una clara y delimitada osteolisis, es una lesión no descrita en la bibliografía consultada.

Bibliografía

- Agut A, Corzo N, Murciano J, Laredo FG, Soer M. (2003). Clinical and radiographic study of bone and joint lesions in 26 dogs with leishmaniasis. Vet Rec 153, 648-652.
- Buracco, P., Abate, O., Guglielmino, R. & Morello, E. (1997) Osteomyelitis and arthrosynovitis associated with Leishmania donovani infection in a dog. Journal of Small Animal Practice 38, 29-30
- Kontos, V. J. & Koutinas, A. F. (1993) Old World canine leishmaniasis. Compendium on Continuing Education for the Practicing Veterinarian. Small Animals 7,949-996
- Koutinas, A. F., Polizopoulou, Z. Z., Saridomichelakis, M. N., Argyriadis, D., Fytianou, A. & Plevraki, K. G. (1999) Clinical considerations on canine visceral leishmaniasis in Greece: a retrospective study of 158 cases (1989-1996). Journal of theAmerican Animal Hospital Association 35,376-383
- Spreng, D. (1993) Leishmanial polyarthritis in two dogs. Journal of Small Animal Practice 34,559-563
- Turrel, J. M. & Pool, R. (1982) Bone lesions in four dogs with visceral leishmaniasis. American Veterinary Radiology Journal 23, 243-249
- Wolschrijn, C. F., Meyer, H. P., Hazewinkel, H. A. W. & Wolvekamp, W. TH. C. (1996) Destructive polyarthritis in a dog with visceral leishmaniasis. Journal ofSmall Animal Practice 37, 601-603
- Yamaguchi, R. A., French, T. W., Simpson, C. F. & Harvey, 1. W. (1983) Leishmania donovani in the synovial fluid of a dog with visceral leishmaniasis. Journal of the American Animal Hospital Association 19, 723-726

A.V.E.P.A.

SEVC

SOUTHERN EUROPEAN VETERINARY CONFERENCE
45 CONGRESO NACIONAL AVEPA

30 Septiembre - 3 Octubre, 2010

BARCELONA, España

¡El punto de encuentro de los veterinarios en Europa!

PROGRAMA CIENTÍFICO

Cuatro días de conferencias
Ponentes internacionales
Traducción Simultánea
Discusión de casos con un experto
Talleres
Programa de Gestión de la Clínica

EXPOSICIÓN COMERCIAL

Más de 100 empresas internacionales
Los productos más modernos
Las últimas innovaciones en el mercado
Entrada libre para profesionales

A.V.E.P.A.

www.sevc.info

ESPECIALIDADES VETERINARIAS - GTA (GRUPO DE TRABAJO DE AVEPA)

Entrevista con Gustavo Machicote coordinador de los Grupos de Trabajo de AVEPA

El 27 y 28 de marzo tiene lugar el IX GTA (Congreso de Grupos de Trabajo de AVEPA) en la Facultad de Veterinaria de la Universidad Complutense de Madrid.

Gustavo estudió veterinaria en Buenos Aires (Argentina), y vino a España hace ya 21 años, estableciéndose en Galicia. Sus primeros pasos como veterinario en nuestro país compaginaron tanto la clínica de grandes como de pequeños animales; aunque poco a poco se decantó por estos últimos. Según nos indica, "*AVEPA, con su vocalía de Galicia, fue la que me permitió introducirme tanto en la parte de actualización académica como en el conocimiento de mis colegas, que fueron ayudándome y compartiendo conmigo sus experiencias e inquietudes. No quiero olvidarme de los vocales de aquellos tiempos: Valentina, Jesús y Josu, que me ayudaron a integrarme y me contagiaron su espíritu*".

• Gustavo, para los nuevos o recientes socios de AVEPA, ¿podrías informarnos cuál fue la finalidad de la puesta en marcha hace ya 9 años de este congreso?

Seguramente la primera idea o el motivo surgió de la necesidad de agrupar a los socios que compartían una misma inquietud por una especialidad y que, con muy buen fundamento, necesitaban reunirse para discutir sus propias y específicas novedades. Este Congreso ha permitido que aquellos grupos que existían en aquel tiempo, pudieran reunirse para formarse con la presencia de ponentes traídos por ellos mismos y, además, formar también a los socios de AVEPA en general.

• ¿Cuál es tu papel como coordinador de los Grupos de Trabajo?

Actualmente soy el Secretario Científico y mi principal papel es el de coordinador de Grupos de Trabajo/Especialidad, donde intento, con mayor o menor éxito, ser el interlocutor de los Grupos ante la Junta de AVEPA, ante las Vocalías y con los socios, en general. También, junto al Director Científico, debo facilitar la relación entre los propios grupos para permitir que su actuación sea coordinada y no se solape.

• Con respecto a la organización, ¿suele encargarse cada grupo de estructurar sus jornadas o se centraliza todo en AVEPA?

AVEPA facilita un organigrama para que se mantenga un horario coordinado, coincidiendo en los descansos y permitiendo por parte de los asistentes la planificación variada en asistencia. Los Grupos deben encargarse de la organización puramente académica, contactando con los ponentes, y del primer contacto con posibles empresas patrocinadoras. La gran ventaja es que a partir de ahí, AVEPA, con toda su infraestructura y su personal altamente cualificado se encargará de cerrar los acuerdos, de la parte administrativa y de la logística.

• ¿Qué podríamos explicarle a un socio de AVEPA que nunca ha venido? ¿Qué puede aportarle frente al Congreso Nacional?

El Congreso Nacional ha sido siempre un reencuentro con la profesión desde el punto de vista científico, podríamos decir que a un nivel medio generalista, y una ocasión para enterarse de las novedades tecnológicas en su gran muestra comercial. El Congreso de Grupos se ha convertido en la otra gran apuesta de AVEPA desde el punto de vista científico. En este congreso, los grupos se reúnen para compartir sus novedades y disfrutar de ponencias de nivel medio y alto. Es una gran oportunidad para que los veterinarios que aún no tienen muy clara su vocación de especialidad o prefieren ser generalistas, puedan elegir las diferentes conferencias que les interesen.

• ¿Son muchos los asistentes?

En los últimos años se ha superado la cifra de los 600 asistentes con facilidad.

• Vemos que las sedes de estos 9 congresos son siempre Facultades de Veterinaria. ¿Hay alguna razón? …

La finalidad es aproximar AVEPA a los futuros veterinarios de nuestro país y al profesorado. Además, el entorno universitario es el ideal desde el punto de vista de infraestructuras (muchas salas), y permite a los veterinarios que hace años dejamos estos centros, mantener un contacto siempre vivo con los mismos.

• ¿Qué novedades destacarías con respecto a los congresos de otros años?

Este año asistiremos por primera vez a la participación de dos nuevos grupos, el de Gestión de la Clínica

Noveno Congreso de Especialidades Veterinarias



Madrid

27-28 de Marzo de **2010**

Facultad de Veterinaria - UCM

Anestesia
Cardiología
Dermatología
Endoscopia
Etología
Exóticos
Gestión de la clínica
M. Felina
M.Holísticas Integrativas
M. Interna
Reproducción
Traumatología
Urgencias y C.I.

Con la Colaboración de:

www.avepa.org

y el de Medicinas Holísticas e Integrativas. Además, coincidirá en pre-jornada y durante el Congreso, con el Congreso anual propio del Grupo de Cardiología.(GECAR) Será una doble oportunidad para asistir a un congreso anual de un grupo y al GTA.

• ¿Y sobre los ponentes?
El Congreso de Grupos siempre ha sido una gran ocasión para descubrir nuevos ponentes surgidos de los propios grupos. Estos ponentes, combinados con otros de gran experiencia y algunos extranjeros, de renombre internacional, harán del IX GTA una reunión científica altamente recomendable.

• Cada vez más, incluso a las ya claras especialidades veterinarias de animales de compañía o de producción, se añaden otras, como bien nos indica este mismo congreso: hasta 13 minicongresos de distintos grupos... ¿es razonable este grado de especialización? ¿realmente da para tanto el mercado de animales de compañía?
Creo que existe actualmente una clara demanda, tanto a nivel social, como dentro del propio colectivo veterinario. Lógicamente siempre deberán existir los veterinarios generalistas, pero la gran expansión del conocimiento y la mejora en la atención hacia el paciente están incentivando la especialización a pasos agigantados.

• Aunque un asistente se inscriba por tener un interés en un campo concreto, ¿puede asistir a las conferencias del resto de especialidades? Es decir, ¿el precio de la inscripción es general o uno se apunta sólo a un grupo?
Los veterinarios que se inscriban al Congreso tendrán un precio especial si pertenecen a algún grupo con cuota anual. Tanto en este caso, como si no pertenecen a ninguno, podrán participar en todas las conferencias, en diferentes salas, sin ningún problema.

• Por último, ¿qué le dirías a un compañero que está valorando la posibilidad de acercarse al congreso para que definitivamente diese el paso y se inscribiera?
La asistencia a este Congreso puede ser una gran oportunidad de conocer las diferentes especialidades y palpar el ambiente y las inquietudes científico-técnicas de cada grupo. La presencia de una sala de Gestión es también un gran atractivo para conocer el punto de vista empresarial que cada día es más imprescindible en el manejo de la clínica veterinaria.
Pero sobre todo, la mejor razón es otro de los comentarios que nos hace Gustavo: "*La asistencia a mi primer Congreso Nacional -¡¡ hace ya 18 años!! -me abrió las puertas a un montón de nuevos amigos, a los mejores ponentes y al conocimiento de una gran asociación nacional, que desde aquel momento ha crecido año a año de forma imparable*".

PATROCINADORES

ADVANCE Boehringer Ingelheim CEVA Hill's Intervet Schering-Plough Animal Health NOVARTIS MERIAL ROYAL CANIN Virbac

LLIBERTAT REAL SAMPIETRO

Presidenta del GEMFE (Grupo de Medicina Felina de AVEPA)

Llibertat nació en Palma de Mallorca en 1972. Estudió en la Facultad de Zaragoza, cursando en 1995 el último año de carrera en la universidad de Glasgow. Siempre ha tenido un interés especial en la medicina felina: es miembro de la *American Association of Feline Practitioners* desde 1997 y de la *European Society of Feline Medicine* desde 1998; entre el 2000 y 2003 hizo el curso de la ESAVS de Medicina y Cirugía Felina en Zurich y entró a formar parte del GEMFE nada más crearse, grupo del cual es Presidenta desde Marzo del 2009. Ha realizado diversas ponencias, publicaciones y colaboraciones sobre temas variados de medicina felina, dado su interés en todo lo relacionado con ella. En la actualidad trabaja en la Clínica veterinaria Bendinat, en Mallorca, donde atiende a la mayoría de pacientes felinos.

• Llibertat, ¿desde cuando está activo vuestro grupo y qué objetivos os marcasteis con su puesta en marcha? ¿Sois muchos socios?

El grupo se formó en el año 2000, debido a la creciente importancia que va cobrando la medicina felina y su cada vez mayor presencia en la clínica diaria. Así como los gatos van ganado popularidad como mascotas, cada día aumenta el número de pacientes felinos que vemos en nuestras clínicas. Nuestro objetivo siempre ha sido el de incentivar la formación continuada de nuestros miembros para practicar una medicina felina de la mayor calidad posible, e intentar extender la excelencia en la atención que reciben todos los gatos que acuden a una clínica veterinaria. No hemos dejado de crecer desde nuestra formación, y ahora somos ya 116 miembros.

• ¿Qué podría aportar, a un compañero interesado en profundizar en la medicina felina, el asociarse a vuestro grupo?

Somos un grupo con muchas inquietudes, e intentamos promover, de muchas maneras, nuestra formación. Realizamos distintas actividades de formación continuada durante el año en temas de actualidad de medicina felina, algunas con ponentes internacionales; y en Madrid y Barcelona hay reuniones mensuales donde se presentan casos clínicos y revisión de temas científicos. En el congreso de grupos de trabajo, cada año, realizamos un monográfico sobre un tema, donde hay presentaciones de miembros del grupo y ponentes nacionales e internacionales. Este año hemos presentado el primero de distintos posicionamientos sobre temas controvertidos o de especial interés en medicina felina, que publicamos en nuestra página web de AVEPA y que nuestros miembros reciben en formato tríptico para repartir entre sus clientes. El primero ha sido sobre la ungulectomía.

¿Habéis desarrollado desde vuestro grupo algún elemento propio de comunicación entre los asociados, on-line o en papel?

Tenemos un foro muy activo, como principal elemento de comunicación entre los miembros, donde se discuten temas científicos de actualidad, dudas y casos clínicos difíciles; y cada 4 meses publicamos un número de nuestro boletín que intenta ser a la vez práctico y orientado a la clínica diaria, y también una actualización en distintos temas de interés científico. Inicialmente fue para todos los miembros de AVEPA, pero ahora sólo lo reciben los miembros del grupo.

• Desde hace años, hay clínicas veterinarias que se dedican exclusivamente a los gatos ¿tenéis identificadas cuántas hay en España?

Que se dediquen en exclusiva a los gatos hay una en Madrid y una en Barcelona, pero entre los miembros del grupo hay muchas otras que tiene un porcentaje muy elevado, entre un 60-90%, de gatos ente sus clientes.

• ¿Está tan evolucionado el mercado español, como por ejemplo el americano, para que exista este tipo de especialización tan marcada?

Nuestro mercado no está tan evolucionado, pero el aumento del nivel de bienestar de la sociedad, nuestro modo de vida y las características del gato hace que cada vez sea una mascota más popular y que, poco a poco, nos acerquemos a su modelo, especialmente en las ciudades. Esto hace que sea tan importante entender bien al gato y saberlo tratar, y educar a

sus propietarios y otros veterinarios en su manejo.

• Nuestra sociedad evoluciona hacia una presencia cada vez mayor de familias monoparentales o incluso de *singles*. ¿Creéis que realmente, como se indican en algunos estudios de mercado, esta evolución de la sociedad está ayudando a que aumente el número de gatos como mascotas?
Seguramente, porque existe el concepto generalizado de que un gato requiere "menos" cuidados y atenciones que un perro, no hay que sacarlo a pasear…eso lleva a que se piense muchas veces en adquirir un gato antes que un perro, especialmente si esa persona tiene poco tiempo; pero también debería ir asociado a una mayor implicación de los veterinarios para que los dueños de gatos entiendan las necesidades emocionales y de entorno de su gato, para evitar la aparición de muchos problemas físicos y de comportamiento, especialmente asociados al estrés. No tenemos que permitir que nuestros pacientes felinos acaben obesos, aburridos y recibiendo tratamientos para la ansiedad. Nosotros jugamos un papel importantísimo en el bienestar de los gatos.

• También se habla que el dueño de un gato suele ser muy diferente al de un perro… ¿Realmente es así?
En la mayoría de los casos sí que hay diferencias. La mayoría de propietarios de gatos son personas muy unidas a su mascota, y están muy sensibilizados al modo en que su gato reacciona en el veterinario y el modo en que se le trata, precisamente por esa forma tan especial de ser de los gatos. Cada vez más demandan una atención de gran calidad para su animal y son un reto, pero al mismo tiempo si ganamos su confianza están dispuestos en muchas ocasiones a realizar pruebas diagnósticas y a practicar una medicina preventiva de forma más profunda, además de ser unos clientes muy fieles.

• El dueño de un gato, en muchas ocasiones cree que no es tan necesaria la prevención sanitaria con su animal, dado que como muchos de ellos indican "no sale nunca de casa". ¿Habéis notado una tendencia a una mayor preocupación sanitaria por los gatos en vuestros clientes en los últimos años o todavía queda mucho por hacer al respecto?
Ha aumentado la preocupación por el estado sanitario de su gato y las visitas al veterinario, al tener más información a través de internet y otras fuentes vamos poco a poco eliminando esa idea. Todavía tenemos que continuar insistiendo en la educación sanitaria de nuestros clientes y de los propietarios en general, aunque nosotros también tenemos que continuar educándonos en el manejo de los gatos en la clínica. En muchos casos no se lleva al gato al veterinario "porque se estresa" impidiendo la detección precoz de enfermedades y la realización de una buena medicina preventiva. En vencer ese miedo en el propietario está nuestra labor, esforzándonos en demostrarle que sabemos como hacer que la clínica sea lo mas felina posible.

• El GECAR (Grupo de Cardiología) celebra su reunión Científica Anual el viernes 26 de marzo, justo el día antes del inicio del GTA (Congreso de Grupos). Sin embargo, está centrado en el campo muy específico de "Cardiología felina", razón por la cuál podría ser que muchos de los asistentes de vuestro grupo pudiesen estar interesados en asistir también a la reunión del GECAR. ¿Tienen alguna ventaja los asociados al GEMFE?
Hemos llegado a un acuerdo con el GECAR para que aquellos de los miembros del GEMFE con un interés especial en cardiología puedan acudir al precongreso en las mismas condiciones que los miembros del GECAR.

• ¿Qué destacarías de vuestro congreso de este año y cuántos asistentes esperáis que acudan?
Este año estamos muy contentos porque tenemos de ponentes invitados a dos miembros del grupo (y miembros también del GECAR), Pedro Esteve y Yolanda Martínez, para hablar de enfermedades cardiopulmonares. Para nosotros es un honor poder contar con dos ponentes de tanta calidad dentro del GEMFE. El congreso va a girar alrededor de la medicina y cirugía torácica.

• Por último, y dado que AVEPA es una asociación muy activa a nivel europeo, ¿mantenéis contactos con otros grupos felinos europeos?
Mantenemos un estrecho contacto con el *Feline Advisory Bureau* (FAB), la *European Society of Feline Medicine* (ESFM) y, como grupo, formamos parte de la *Feline Veterinary Federation* (FVF), una asociación de todos los grupos de estudio de medicina felina de Europa. Algunos de nuestros miembros también mantienen relación con la American Association of Feline Practitioners.
Como ejemplo de lo positivo de estas relaciones, tenemos un enlace en la web del *Feline Advisory Bureau* donde hay una sección con la traducción al castellano de los artículos de información para clientes y veterinarios de FAB, muy útil para referir a los propietarios de cara a que obtengan información verídica y responsable sobre la enfermedad de su gato. Ahora vamos a imprimir algunas de estas hojas con la ayuda de varios patrocinadores, y las recibirán nuestros miembros para poderlas repartir entre sus clientes. En este enlace también hay una sección donde los propietarios pueden encontrar a los distintos veterinarios "felinos" de su zona.

TELEMEDICINA: EL FUTURO YA ESTÁ AQUÍ

Entrevista con Ana Lanevschi Puente, Directora y coordinadora del servicio de consultas de Televetdx



Las primeras empresas de telemedicina veterinaria se crearon en Estados Unidos en los años 90; mientras que en Europa, algunos especialistas fueron pioneros al ofrecer sus servicios, a nivel individual, al resto de compañeros. En nuestro país, y desde finales del 2009, **Televetdx**, empresa registrada en Inglaterra y Gales para ofrecer el servicio de telemedicina veterinaria, es la primera empresa multidisciplinaria que orienta sobre el diagnóstico y tratamiento gracias a su *pool* de especialistas.

Tenemos que agradecerle a **Televetdx** que desde el momento de su entrada en España ha colaborado con AVEPA: estuvo presente con su stand en el pasado Congreso Nacional, insertó información mediante un encarte sobre los servicios que ofrecen en la revista clínica del mes de septiembre del año pasado y este año 2010 colabora igualmente con nuestra asociación **patrocinando de manera fija** la sección ***"¿Cuál es tu diagnóstico?"*** en la revista ***"Clínica Veterinaria de Pequeños Animales".***

Entrevistamos a **Ana Lanevschi Puente**, veterinaria, **Directora y coordinadora del servicio de consultas** de **Televetdx**. Ana estudió la carrera veterinaria en la Universidad de Montreal (1987-1991), hizo su residencia en la Washington State University hasta el 1994, y del 1995-2004 fue profesora en la Facultad de Veterinaria de la Universidad de Montreal, y jefa del servicio de patología clínica del 2000-2004. Posteriormente se trasladó a Europa, donde trabajó en la industria farmacéutica hasta el año 2009, sector con el que sigue colaborando como consultora.

• Ana, ¿cómo surgió la idea de fundar Televetdx y en qué países estáis trabajando?

La idea surgió cuando era profesora en la Facultad de Veterinaria de la Universidad de Montreal y colaboraba con el grupo de la Facultad dedicado a la investigación y al desarrollo de la enseñanza médica a distancia, donde elaboramos los primeros cursos online. Por otra parte, 2 de los residentes en patología clínica que formamos, fueron a trabajar para una de las primeras empresas americanas dedicadas a la telemedicina, lo que me permitió seguir su evolución, puesto que he mantenido contacto con mis ex-alumnos, uno de los cuales aún trabaja para una de las empresas. Por otra parte, mi marido, ingeniero agrónomo y experto informático, poseía los conocimientos para elaborar la plataforma on-line. Una vez que nos trasladamos a Europa constatamos, en primer lugar, que no había ninguna empresa dedicada a ello, aunque si muchos especialistas de renombre; y en segundo lugar, que empresas americanas empezaban a hacer publicidad en el Reino Unido, cuando este país y los demás en Europa, disponían de excelentes especialistas y más cercanos al veterinario europeo. Para que funcione, y el sistema se autofinancie – pues estos sistemas son costosos si se hacen como pretendemos en Televetdx, con un alto estándar – se requiere un elevado volumen de casos, pues la mayor parte de la tarifa se la traspasamos al consultor. Pensamos que para ello hay que ofrecer nuestro servicio a una población amplia, que permita alcanzar una masa crítica; o sea, que la idea es lanzar Televetdx en toda Europa, país a país, y desarrollarlo si podemos incluso en América latina, dado que comparte con España un mismo idioma. Hemos empezado por España en razón del gran numero de colegas especialistas españoles que se sumaron a nuestro proyecto, unos dentro del país y otros ejerciendo en el extranjero, pero manteniendo una estrecha relación con España; actualmente lo estamos lanzando en el Reino Unido; y el siguiente país será probablemente Italia.

• En tu opinión, ¿qué puede aportar la Telemedicina al veterinario clínico?

En pocas palabras, un aprovechamiento más eficaz de su tiempo, ofreciendo a la mascota una atención medica de la más alta calidad posible desde su clínica. El veterinario se forma a la vez que pide consejo sobre el diagnóstico o manejo de un caso, y al mismo tiempo ofrece este servicio al dueño, al mismo coste que si se tratara de una analítica. La telemedicina es relevante cuando la opción de remitir no existe o incluso es innecesaria. Al formar parte de un equipo multidisciplinario, un buen número de casos puede manejarlo el veterinario desde su clínica propia.

•¿Podrías describirnos como funciona el servicio, qué pasos ha de dar cualquier persona interesada en el mismo?

El veterinario se inscribe gratuitamente en la pagina web

www.televetdx.com y esta le permite obtener una clave de acceso a la plataforma web. Desde allí puede elegir la disciplina en la cual desea hacer una consulta (por ejemplo radiología). Efectuar una consulta no debería tardar más que unos minutos, incluso aunque se trate de un caso más complejo de medicina interna si se usa el cuestionario en línea para transmitir las informaciones sobre el caso. Si se tiene un sistema de diagnóstico por imagen digital también se pueden mandar las imágenes directamente a nuestro servidor desde el aparato (en la página de atención al usuario indicamos las instrucciones para que su sistema se configure para permitirlo) y con este método ya se genera un caso en la plataforma web en formato preliminar con los datos del paciente (edad, sexo, especie), pues esta información ya va incorporada en la 'etiqueta' DICOM de las imágenes de estos sistemas digitales. El veterinario sólo tiene que agregar alguna información complementaria al meterse en la página web, tal como la historia del animal. En este caso o si se mandan imágenes manualmente desde un CD o conexión USB (por ejemplo tomadas con una cámara fotográfica), incluso un auxiliar familiarizado con el sistema puede entrar las primeras informaciones y el veterinario completarlas antes de pulsar el botón de envío del caso. Nosotros recibimos la información de manera instantánea y el primer consultor disponible lo procesa.

La clave está en proporcionar informaciones completas al describir un caso al consultor, pero sin tener que pasar demasiado tiempo redactando un historial clínico– sobre todo importante para casos de medicina interna - y para ello hemos elaborado en cada disciplina un cuestionario que permite entrar paso a paso y rápidamente las informaciones sobre el paciente.

Recomendamos que se use esta vía, en lugar de entrar texto libre (que es la otra opción) para darnos un historial, para permitir orientar el diagnóstico y recomendaciones de tratamiento de la manera más precisa posible y evitar omisiones que pueden surgir en el caso de no emplear el cuestionario. Después de todo, el consultor no está delante del paciente, o sea que hay que reproducir una presentación del caso lo mas completa posible.

• ¿En qué campos trabaja Televetdx?

En estos momentos tenemos prácticamente todas las disciplinas cubiertas, desde radiología, patología clínica y anatómica para citologías, frotis o histologías, hasta varias especialidades de medicina interna, incluyendo cardiología, oftalmología, dermatología y más. Tenemos especialistas en exóticos, en endoscopia y en cirugía de tejidos blandos para consultas sobre protocolos de anestesia o métodos quirúrgicos.

• Como neófitos en el tema suponemos que lo que más se consulta es el campo del diagnóstico por imagen; aunque tal vez estemos equivocados. ¿Qué especialidades son, según vuestras estadísticas, las que más utilizan vuestro servicio diagnóstico?

Hasta ahora, sorprendentemente más o menos la mitad de las consultas han sido en medicina interna – más de lo que esperábamos - y la otra mitad en diagnóstico por imagen con radiología y patología principalmente, pero acabamos de empezar hace poco, o sea que con tiempo veremos como se desarrolla.

• Además de la vertiente técnica, es decir todo lo referente a programación, internet, informática, etc.; suponemos que la clave en la calidad de vuestro servicio es, sin duda, quién o quiénes están al otro lado de la pantalla ¿Podrías indicarnos el nivel de especialización de vuestros colaboradores habituales?

En efecto, la parte tecnológica existe sólo para permitir rapidez y sencillez al efectuar una consulta, pero la calidad del servicio reposa en las calificaciones de los especialistas. El *sine qua non*, es que todos, sin excepción, son reconocidos en las disciplinas en las cuales ejercen como altamente competentes. La gran mayoría tienen un diplomas de postgrado de PhD o bien son diplomados de un colegio de especialistas o reconocidos en el campo como expertos. Además, comparten el entusiasmo por la telemedicina y la formación continua. La oportunidad de formar parte de un grupo amplio también nos ofrece a los especialistas la oportunidad de aprender de unos y otros y de los casos que se nos

mandan, aparte de permitir mayor disponibilidad y dar una respuesta rápida al veterinario.

• ¿Qué rapidez de respuesta ofrecéis?
Lo que hemos ido viendo es que la mayoría de los casos reciben respuesta dentro de las 6 horas siguientes, con una media de 3.5 horas, si son entregados en el curso del día; aunque nuestro objetivo es responder en un máximo de 24 horas en horario laboral de lunes a viernes. Sin embargo, muchos especialistas están en línea de noche y atienden a casos incluso de noche o durante el fin de semana.

• No nos queda más remedio, dada la situación económica general, que hacerte esta pregunta: ¿es un servicio caro? ¿qué ventajas tiene para el clínico?
Los precios se sitúan en un orden similar a los servicios de analítica. Pero lo más importante, es que representan una pequeña fracción del coste que tendría el dueño del animal si acude a un centro de especialistas en el caso de que su mascota fuese remitida. Los precios están por debajo de los que se publican en clínicas en el norte de Europa, que a su vez, son un poco menos de lo que cobran algunas empresas americanas. Incluyen el seguimiento del caso y el envío de información adicional que el especialista puede sugerir, mientras que otras empresas suelen cobrar por la información enviada posteriormente sobre un caso. Los precios parten de unos 8 euros por leer unas imágenes de frotis de sangre.

• ¿Y para el dueño del animal?
La tranquilidad de quedarse en su clínica de barrio; la ventaja de no desplazarse, ahorrando tiempo y dinero a pesar de pagar una tarifa de consulta de telemedicina. Pero sobre todo, lo mejor es la seguridad que siente de que su animal es atendido por un equipo multidisciplinario que trabaja estrechamente con su veterinario de confianza.

• Puede que sea algo pronto para preguntártelo, pero tras haber pasado unos meses ¿cómo valoráis la respuesta del veterinario español y más concretamente del socio de AVEPA?
En el sondeo hecho a muchos veterinarios que usaron el servicio tras ver el encarte enviado con la revista AVEPA a finales de septiembre, la mayoría coinciden en la calidad, sencillez y rapidez del servicio. De hecho, estamos elaborando una página de testimonios de varios veterinarios que aceptaron que se les citara. Naturalmente, muchos sienten que de momento sólo un pequeño porcentaje de su clientela estaría dispuesta a pagar este servicio – porque la idea es que el coste se transmita al dueño - pero la experiencia nos demuestra que hay un número creciente de propietarios dispuestos a asegurar el más alto nivel de atención médica a sus mascotas. Por otra parte, si estamos convencidos de este servicio debemos educar al dueño, explicándole las ventajas de la telemedicina, señalándole cuando es relevante hacer uso de una consulta a distancia en lugar de remitir el paciente a un centro especializado. Uno no reemplaza al otro. La telemedicina es una herramienta más que posee el veterinario para orientar sobre el diagnóstico y el tratamiento.

Ana Lanevschi Puente,
DVM, MSc, Dipl ACVP, ECVCP

• Patóloga clínica veterinaria y consultora.
• Cofundadora, directora y coordinadora del servicio de consultas de Televetdiagnostics.
• Honorary lecturer en la Facultad de Medicina Veterinaria de Liverpool, Reino Unido.
• Instructora en el Veterinary Information Network .
• Otras actividades: Secretaria del colegio ECVCP y miembro de varios comités (examen y credenciales); redactora del newsletter ESVCP.

Reunión Consejo Nacional

Los pasados días 6 y 7 de Febrero se celebró en Palma de Mallorca, en el Hotel Valparaíso, sede habitual de las actividades formativas de AVEPA en Baleares, la primera reunión del recientemente constituido Consejo Nacional de AVEPA.

Este Consejo Nacional, surgido de las elecciones celebradas en el pasado Congreso Nacional del mes Octubre ha tenido, de esta manera, la oportunidad de compartir una agradable reunión de trabajo en la que se comentaron ideas y proyectos.

A la reunión acudieron los responsables de las distintas vocalías de AVEPA en toda España, así como los miembros de la Junta Directiva de la Asociación. El grupo directivo, formado por 26 compañeros veterinarios clínicos de casi todas las Comunidades Autónomas, pudo durante dos días compartir, desarrollar, y planificar los temas y las acciones que nuestra Asociación, que reúne a 3.500 clínicos de todo el país, irá desarrollando durante el año 2010.

Cabe destacar el importante empuje y la importancia estratégica que se dará al desarrollo de la nueva normativa de grupos de trabajo y de especialidades de AVEPA, la cual definirá y concretará las características de los veterinarios que la Asociación acreditará en dichos campos.

Este proyecto, esperado y solicitado por los clínicos de animales de compañía, dará reconocimiento a todos aquellos compañeros que durante su trayectoria profesional han ido perfeccionándose en las diferentes especialidades de nuestra profesión de clínicos veterinarios.

A su vez, también se discutieron y definieron las diferentes líneas estratégicas de la Asociación, centradas en la definición de los proyectos de formación científica ya existentes y en las nuevas propuestas sobre los mismos; en el desarrollo de nuevos y mejores servicios para los socios; en la definición de protocolos de trabajo para las vocalías, y en la orientación de las relaciones con otras instituciones del sector, entre otras.

Los pasados días 6 y 7 de Febrero se celebró en Palma de Mallorca, en el Hotel Valparaíso, sede habitual de las actividades formativas de AVEPA en Baleares, la primera reunión del recientemente constituido Consejo Nacional de AVEPA.

Este Consejo Nacional, surgido de las elecciones celebradas en el pasado Congreso Nacional del mes Octubre ha tenido, de esta manera, la oportunidad de compartir una agradable reunión de trabajo en la que se comentaron ideas y proyectos.

A la reunión acudieron los responsables de las distintas vocalías de AVEPA en toda España, así como los miembros de la Junta Directiva de la Asociación. El grupo directivo, formado por 26 compañeros veterinarios clínicos de casi todas las Comunidades Autónomas, pudo durante dos días compartir, desarrollar, y planificar los temas y las acciones que nuestra Asociación, que reúne a 3.500 clínicos de todo el país, irá desarrollando durante el año 2010.

Cabe destacar el importante empuje y la importancia estratégica que se dará al desarrollo de la nueva normativa de grupos de trabajo y de especialidades de AVEPA, la cual definirá y concretará las características de los veterinarios que la Asociación acreditará en dichos campos.

Este proyecto, esperado y solicitado por los clínicos de animales de compañía, dará reconocimiento a todos aquellos compañeros que durante su trayectoria profesional han ido perfeccionándose en las diferentes especialidades de nuestra profesión de clínicos veterinarios.

A su vez, también se discutieron y definieron las diferentes líneas estratégicas de la Asociación, centradas en la definición de los proyectos de formación científica ya existentes y en las nuevas propuestas sobre los mismos; en el desarrollo de nuevos y mejores servicios para los socios; en la definición de protocolos de trabajo para las vocalías, y en la orientación de las relaciones con otras instituciones del sector, entre otras.

Reuniones

Convocatoria de la III Edición del Máster Universitario AVEPA-UAB de Gestión y Administración de Clínicas Veterinarias

Inicio: septiembre de 2010



Agenda

Agenda de Congresos de los Colegios Europeos y Americanos

ECVA (European College of Veterinary Anaesthesia and Analgesia)
http://www.ecva.eu.com/
AVA Spring 2010 Meeting, 29-31 marzo, 2010. Queens' College , en Cambridge (UK)
http://cambridge.ava.eu.com

ACVD (American College of Veterinary Dermatology)
https://www.acvd.org/
NAVDF (North American Veterinary Dermatology Forum):
abril 14-17, 2010; Pórtland, Oregon

EVPC (European Veterinary Parasitology College)
http://www.eurovetpar.org/
Congreso EVPC: 29-30 abril, 2010. Munich (Alemania)

EVSSAR (European Veterinary Society for Small Animal Reproduction)
http://www.evssar.org/
Congreso: 14-15 de mayo, 2010. Louvain-La-Neuve (Bélgica)

ECVO (European College of Veterinary Ophthalmologists)
http://www.ecvo.org/public/index.htm
ECVO Ophthalmology Meeting: 28-29 mayo, 2010. Berlin

ACVIM (American College of Veterinary Internal Medicine)
http://www.acvim.org
ACVIM Forum: junio 9-12, 2010; Anaheim, California
www.ACVIMForum.org

ESFM (European Society Feline Medicine)
http://fabcats.org/esfm
Congreso ESFM 2010: 18-20 junio. Amsterdam (Holanda)

ECVS (European College of Veterinary Surgeons)
http://www.ecvs.org/
19 Annual Scientific Meeting, 1-3 julio, 2010. Helsinki (Finlandia)

EVDI (European Association of Veterinary Diagnostic Imaging)
http://www.evdi.org
EVDI Annual Conference 2010: 21-25 julio 2010; Giessen (Alemania)

AVSAB (American Veterinary Society of Animal Behavior)
http://www.avsabonline.org
Viernes 30 julio, 2010; Atlanta, GA (previo al AVMA convention)

AAVP (American Association of Veterinary Parasitologists)
http://www.aavp.org/
2010 Annual Meeting of AAVP: 31 julio – 2 agosto 2010, Loews Hotel (Atlanta)

ACVR (American College of Veterinary Radiology)
http://www.acvr.org/
ACVR Annual Scientific Meeting: 15-19 agosto, 2010; Grove Park Inn, Asheville (NC)

ACT (American College of Theriogenologists)
http://www.theriogenology.org/index.cfm
SFT/ACT Annual Conference & Symposium: 31 agosto – 5 septiembre 2010; Grand Hyatt Seattle, Seattle (Washington)

ECVA (European College of Veterinary Anaesthesia and Analgesia) De estos ya hay un
http://www.ecva.eu.com/
AVA Autumn 2010 Meeting: 2-4 septiembre 2010; Island of Santorini (Grecia)

ESVCP (European College of Veterinary Clinical Pathology)
http://www.esvcp.com/
12th annual ESVCP Congress: 8-11 septiembre 2010; Toulouse (Francia)

ECVP (European College of Veterinary Pathologists)
http://www.ecvpath.org/
ESVP/ECVP 28th Meeting: 8-11 septiembre 2010; Belgrado (Serbia)
www.esvp2010.org

ECVIM-CA (European College of Veterinary Internal Medicine – Companion Animals)
http://www.ecvim-ca.org/
9-11 septiembre 2010; Toulouse (Francia)
http://www.ecvimcongress.org/

ACVA (American College of Veterinary Anesthesiologists)
http://www.acva.org/
ACVA 2010 Annual Meeting: 12-15 septiembre 2010; Grand Hyatt, San Antonio (Texas)

ECVN (European College of Veterinary Neurology)
http://www.ecvn.org/
23º Simposium Annual (centrado en Neurocirugía): 16-18 septiembre 2010; Cambridge (UK)

ECVBM-CA (European College of Veterinary Behavioural Medicine-Companion Animals)
http://www.ecvbm.org/
16th Annual Meeting of the European Society of Veterinary Clinical Ethology – ESVCE
24-26 septiembre 2010; Hamburgo (Alemania)

ESCD (European Society of Veterinary Dermatology)
www.esvd.org
ESVD/ECVD Annual Congress 2010: septiembre 23-25 2010; Florencia (Italia)
http://www.esvd.org/events.html

EVDS (European Veterinary Dental Society)
http://www.evds.info/
19th European Congress of Veterinary Dentistry: 23-25 septiembre 2010; Niza (Francia)

ADVC (American Veterinary Dental College)
http://www.avdc.org/
24th Annual Veterinary Dental Forum: 30 septiembre – 3 octubre 2010; San Antonio (Texas)

Formación Continuada y Actividades Vocalías AVEPA

MARZO

REUNIÓN CIENTÍFICA ANUAL GECAR (GRUPO DE ESPECIALISTAS EN CARDIOLOGÍA Y APARATO RESPIRATORIO) 2010 – MADRID
26 Marzo 2010
Facultad de Veterinaria de la Universidad Complutense de Madrid
Inscripciones: www.avepa.org

NOVENO CONGRESO DE ESPECIALIDADES VETERINARIAS – MADRID
27-28 Marzo 2010
Facultad de Veterinaria Universidad Complutense de Madrid
Inscripciones: www.avepa.org

ABRIL

JORNADAS PARA ATV – MADRID
10-11 Abril 2010
Colegio Oficial de Veterinarios de Madrid. Maestro Ripoll, 8. Madrid
Inscripciones: Secretaría de Avepa
Tel. 93.253.15.22

F.C 09/10 TALLER MEDICINA INTERNA - OVIEDO
17 Abril 2010
Hotel Barceló Oviedo Cervantes. C/Cervantes, 13. Oviedo
Inscripciones: Esteban Iglesias (Vocal)
Tel./Fax. 985.858.117

SEMINARIO DE MEDICINA FELINA – MALLORCA
24-25 Abril 2010
Hotel Valparaíso. C/ Francisco Vidal Sureda, 23 (La Bonanova). Palma Mallorca
Inscripciones: Colegio Oficial de Veterinarios de Baleares
Tel. 971.71.30.49 – Fax. 971.71.27.26

X JORNADAS GEVO, ORTOPEDIA, TRAUMATOLOGÍA Y GASTRONOMÍA - CÓRDOBA
22 al 25 Abril 2010
Palacio de Exposiciones y Congresos de Córdoba
Inscripciones: www.avepa.org

MAYO

F.C 09/10 NEUROLOGÍA – BARCELONA
8-9 Mayo 2010
Colegio Oficial de Médicos de Barcelona Paseo de la Bonanova, 47. Barcelona
Inscripciones: Secretaría de Avepa
Tel. 93.253.15.22

F.C 09/10 TALLER DERMATOLOGÍA - ZARAGOZA
8 Mayo 2010
Sede por determinar
Inscripciones: Gonzalo Valle (secretario)
Tel. 976.35.08.65

F.C 09/10 AVANZADO MEDICINA INTERNA ALICANTE
8-9 Mayo 2010
Complejo Residencial Dr. Pérez Mateos. C/Dr. Pérez Mateos, 2. San Juan (Alicante)
Inscripciones: Rafael García (Vocal)
Tel. 96.621.94.78

F.C 09/10 DERMATOLOGÍA - SEVILLA
8-9 Mayo 2010
Sede por determinar
Inscripciones: Sergio Moya (vocal)
Tel. 952.38.09.48 – Fax. 952.40.96.35

F.C 09/10 CASOS CLÍNICOS DE CARDIORRESPIRATORIO – BILBAO
15-16 Mayo 2010
Hotel Ercilla. Ercilla, 37-39 Bilbao
Inscripciones: Justo Berganzo (Vocal)
Tel. 948.267.504 – Fax. 948.178.152

F.C 09/10 DERMATOLOGÍA – MADRID
22-23 Mayo 2010
Colegio Oficial de Veterinarios de Madrid. Maestro Ripoll, 8. Madrid
Inscripciones: Secretaría de Avepa
Tel. 93.253.15.22

F.C 09/10 CASOS CLÍNICOS CARDIORRESPIRATORIO – OVIEDO
22-23 Mayo 2010
Hotel Barceló Oviedo Cervantes. C/Cervantes, 13. Oviedo
Inscripciones: Esteban Iglesias (Vocal)
Tel./Fax. 985.858.117

F.C 09/10 DERMATOLOGÍA – SANTIAGO
22-23 Mayo 2010
Hotel Los Abetos. San Lázaro s/n. Santiago de Compostela
Inscripciones: Andres Somaza (vocal)
Tel./Fax 981325912

JORNADAS DE MEDICINA FELINA PARA ATV BARCELONA
29-30 Mayo 2010
Colegio Oficial de Médicos de Barcelona Paseo de la Bonanova, 47. Barcelona
Inscripciones: Secretaría de Avepa
Tel. 93.253.15.22

F. C. PROYECTO FORMACIÓN CONTINUADA AVEPA
Programa y ponentes del programa de Formacion Continuada AVEPA en www.avepa.org

NUEVO

affinity

ADVANCE® duo

REFUERZA EL SISTEMA INMUNITARIO

ANTIOXIDANTES
ANTIAGING
OPTIDIGEST
INMUNOGLOBULINAS

línea+sabor

En forma con todo el sabor

ADVANCE duo presenta su nueva fórmula **Línea+Sabor**, un alimento de alta calidad que sin renunciar al sabor ayuda a mantener la línea de tu perro.

Verduras frescas, cereales integrales y semillas de lino son los ingredientes que combinados con la carne fresca de pollo, convierten este alimento en la **mejor forma de mantener la línea** y reforzar el sistema inmunitario de tu perro.

Disponible para perros Mini, Medium y Maxi

VETERINARY EXCLUSIVE

NOVEDAD

Trastornos gastrointestinales

Para cada caso, **la combinación adecuada**

La diversidad de los trastornos gastrointestinales requiere respuestas nutricionales flexibles y adaptados para cada paciente.

La mejor respuesta nutricional, con la seguridad digestiva óptima.

ROYAL CANIN
VETERINARY DIET

CENTRO DE RELACIÓN CON EL CLIENTE | 900 50 46 73 | WWW.ROYALCANIN.ES

VETERINARY