RADIOLOGÍA y ECOGRAFÍA

"QUÉ NOS PUEDEN APORTAR"

IMAGEN

PONENTES:

AGUSTINA ANSON

Licenciada en 2007 por la Universidad de Murcia. Trabajé durante dos años en clínica privada. En 2009 volví a la universidad de Murcia para hacer un internado en Diagnóstico por Imagen. En 2010 realicé el Máster "Técnicas de Diagnóstico Veterinario" en la Universidad de Murcia tras lo que accedí al doctorado, siguiendo la línea de investigación en diagnóstico por Imagen. En 2011 obtuve la plaza de residente del European College of Veterinary Diagnostic Imaging en la Universidad de Murcia, bajo la tutorización de Amalia Agut. Actualmente soy residente de 2º año y estoy realizando mi tercer año de doctorado.

LORENZO MILLÁN

Licenciada con grado y Doctora en Veterinaria por la Universidad de León, trabaja dirigiendo el servicio de Diagnóstico por Imagen en la Clínica Veterinaria San Pedro y colabora con el Hospital Veterinario Ferral y el Departamento de Medicina y Cirugía de la Facultad de Veterinaria de León. Ha realizado estancias en el Royal Veterinary College (Londres), en el Hospital Veterinario Gran Sasso (Milán) y en la Unidad de Investigación del Hospital de León. Es autora y coautora de artículos publicados en revistas nacionales y extranjeras. Ha presentado comunicaciones y participado en congresos y cursos en España y en el extranjero

ROSA NOVELLAS



Licenciada en Veterinaria por la Universidad Autónoma de Barcelona en 2003. Obtención del título de doctora por la misma Universidad en 2007. Entre 2007 y 2010 realizó una residencia en diagnóstico por la imagen en el Royal (Dick) School of Veterinary Medicine (Edimburgo) y en Glasgow University Veterinary School. En 2010 obtuvo el diploma por el European College of Veterinary Diagnostic Imaging. Des de 2010 hasta la actualidad, combina el trabajo de profesora asociada en la Facultad de Veterinaria de la Universidad Autónoma de Barcelona con trabajo clínico en el Hospital Clínic Veterinari.

MARTA SOLER LAGUÍA

Doctora en Veterinaria y Profesora Contratada Doctor del Departamento de Medicina y Cirugía Animal (Radiología) de la Universidad de Murcia. Desarrolla su labor asistencial en el Servicio de Diagnóstico por Imagen (DI) del HCV de esa misma Universidad. "Certificate in Veterinary Diagnostic Imaging" del Royal College of Veterinary Surgeons de Londres desde 2006. Es del Board Eligible del Colegio Europeo de Diagnóstico por Imagen Veterinario. Ha realizado estancias en varias universidades europeas. Autora y coautora de numerosos artículos y ponente en cursos y congresos. Acreditada en DI por AVEPA. Miembro del Comité Científico del Grupo de Especialidad de DI de AVEPA.

ISABEL GARCÍA REAL

Doctora en Veterinaria por la Universidad Complutense de Madrid. Profesora de Radiología del Departamento de Medicina y Cirugía Animal de la Universidad Complutense de Madrid. Jefa del Servicio de Diagnóstico por Imagen del Hospital Clínico Veterinario Complutense desde el año 2005.
Ha realizado estancias en las universidades de California (Davis, USA) y Cambridge (Reino Unido), así como en el Animal Medical Center (Nueva York) y el Animal Health Trust (Reino Unido). Es autora de diversas publicaciones y ha sido ponente en cursos y congresos nacionales e internacionales.

ANDRÉS BARREIRO LOIS

Licenciado en Veterinaria por la Universidad de León en 1984 y Doctor en Veterinaria en 1989. Es profesor Titular del Departamento de Ciencias Clínicas Veterinarias de la Facultad de Veterinaria de la Universidad de Santiago de Compostela (USC) y Jefe del Servicio de Diagnóstico por Imagen del Hospital Veterinario Universitario Rof Codina (Lugo). Ha realizado estancias en hospitales veterinarios de universidades e instituciones privadas europeas. Imparte docencia en el ámbito del diagnóstico por imagen en la Licenciatura/Grado de Veterinaria y Másters de la USC. Participa en proyectos de investigación y cuenta con publicaciones de carácter nacional e internacional.

Los ponentes son los autores de los textos.

CONTENIDO:

Actualmente disponemos de técnicas de imagen avanzadas como son La Tomografía Computerizada y la Resonancia Magnética. Sin embargo, en la clínica diaria siguen siendo la radiología y la ecografía las técnicas más empleadas ya que están al alcance de la mayoría de los veterinarios clínicos. En este seminario se pretende revisar estas dos técnicas, haciendo hincapié en la utilidad de cada una para sacarle el máximo partido.

CÓMO PODEMOS SACARLE MEJOR PARTIDO A NUESTRO ECÓGRAFO

Haremos un recorrido por las situaciones en que la ecografía nos ayuda a hacer un diagnóstico rápido y fiable: veremos enfermedades habituales (piómetra, obstrucción intestinal, alteraciones en vejiga de la orina…), resolveremos situaciones de urgencia y decidiremos en qué momento una aguja y un portaobjetos consiguen poner nombre y apellidos una la lesión.

COMO INTERPRETAR UNA RADIOGRAFÍA

Abordamos este tema con la finalidad de que los participantes adquieran la destreza necesaria para la correcta interpretación de imágenes radiográficas. Mostraremos el procedimiento a seguir para efectuar una valoración sistemática de las placas de tórax, de abdomen y del sistema musculoesquelético en pequeños animales, y llegar a establecer la relación de posibles diagnósticos diferenciales.

¿ME CAMBIO A LA RADIOLOGÍA DIGITAL?

En esta ponencia se repasarán los aspectos prácticos más importantes que se han de tener en cuenta a la hora de adquirir un equipo de radiología digital y se ofrecerán consejos útiles para facilitar la transición y obtener el máximo beneficio de esta importante avance para la clínica veterinaria.

EN QUÉ CASO DEBEMOS PASAR DE LA RADIOGRAFÍA A LA ECOGRAFÍA: CASOS INTERACTIVOS

Este seminario consistirá en la presentación de casos clínicos a discutir de forma interactiva ente los asistentes. Los casos consistirán en ejemplos en los que el uso de la ecografía permita aportar información adicional relevante, acortar la lista de diagnósticos o conseguir un diagnóstico definitivo en comparación con la radiografía.

CÓMO PODEMOS SACARLE MEJOR PARTIDO A NUESTRO ECÓGRAFO

INTRODUCCION

En el momento actual, la ecografía es la técnica de diagnóstico por imagen más versátil de la que dispone el veterinario en la clínica diaria ya que permite realizar diagnósticos rápidos, de una forma inocua y con un alto grado de fiabilidad.

En esta presentación se han elegido una serie de situaciones clínicas frecuentes en las que la exploración ecográfica puede marcar la diferencia en la toma de decisiones.

APARATO GENITAL FEMENINO:

La ecografía es el método de imagen que permite diagnosticar las afecciones uterinas con mayor facilidad y rapidez detectándolas incluso en su fase inicial; la alteración más frecuente es aquella en la que el útero se observa más o menos distendido y lleno de material líquido; en función del tipo de líquido (mucoso, seroso, sanguinolento o purulento) la ecogenicidad del contenido uterino va desde anecogénico a moderadamente ecogénico aunque la ecografía no permite diferenciar con precisión el tipo de acúmulo y la centesis está contraindicada por la posibilidad de diseminación de la infección. La aportación clave de la ecografía es permitir diferenciar si este acúmulo de líquido se acompaña o no de masas uterinas y/o alteraciones ováricas y la valoración precisa de la pared uterina que facilita la toma de decisiones sobre el tratamiento debido a que, la presencia de quistes (hiperplasia quística endometrial) que se observan como pequeñas esferas anecogénicas distribuidas por toda la pared uterina, o de zonas de endometrio degenerado o que se desprenden (endometriosis) pueden desaconsejar la utilización de un tratamiento médico.

APARATO GASTROINTESTINAL

La ecografía permite distinguir los diferentes tramos del digestivo porque, aunque la estratificación de la pared es constante a lo largo de todo el tubo digestivo, el grosor total y el individual de cada una de las capas es distinto en función de la sección que estemos ecografiando por lo que, cuando se aprecia una alteración ecográfica, somos capaces de localizarla anatómicamente. Entre las aportaciones clave de la ecografía está la distinción de la obstrucción intestinal, en estos casos se observan las asas intestinales anteriores a la obstrucción muy dilatadas, con un contenido normalmente líquido y un punteado hiperecoico (burbujas de gas) y movimiento de vaivén (excepto en los primeros momentos en que puede haber hiperperistalsis como reacción del organismo para solucionar la obstrucción), las asas posteriores a la obstrucción suelen estar vacías o casi vacías; además, podemos diferenciar la causa de la obstrucción, la ecografía nos va a definir la presencia de cuerpos extraños ya que si el cuerpo extraño permite el paso de los ultrasonidos se ve en su totalidad como es el caso de juguetes de espuma, esponjas, etc; y si el objeto impide el paso de los ultrasonidos observamos una superficie muy ecogénica con sombra acústica nítida asociada. Otras causas de obstrucción son la presencia de masas anormales del propio aparato digestivo que se distinguen por la pérdida de la estratificación normal del digestivo en el tumor (un patrón ecográfico habitual es el modelo en diana con un centro hiperecogénico y un anillo hipoecoico rodeándolo) o de invaginación intestinal en la que la pared intestinal muestra un mayor número de capas correspondientes a un asa dentro de otra (el patrón ecográfico se suele describir como

el signo de anillos concéntricos o de capas de cebolla). La ecografía también permite establecer si estamos ante una urgencia quirúrgica ya que la presencia de hiperecogenicidad adyacente a la lesión debida a esteatosis de la grasa abdominal y reacción inflamatoria de las serosas o de líquido libre son signos de peritonitis; en los casos de perforación intestinal, además de los signos de peritonitis, se ve gas libre en la cavidad abdominal que se distingue por la cola de cometa asociada a una interfase lineal hiperecoica situada en la parte superior de la zona ecografiada.

TRIADITIS EN GATOS

Desde un punto de vista práctico nos vamos a referir a esta alteración como la presencia simultánea en el animal de enfermedad inflamatoria intestinal, colangitis/colangiohepatitis y pancreatitis crónica. La ecografía aporta una visión general de los órganos afectados y permite la toma de muestras del hígado por punción/biopsia para establecer el tipo de colangitis (neutrofílica o linfocítica). Los hallazgos ecográfico más habituales en estos animales son, en el caso de intestino, muy poco evidentes, en algunos animales se observa distensión con presencia de líquido, engrosamiento de la pared gástrica y/o duodenal y aumento de ecogenicidad de la capa mucosa. Refiriéndonos al páncreas, depende de la intensidad del daño aunque, en general, los cambios ecográficos son más sutiles que en el perro, puede verse el páncreas hipoecogénico o con ecogenicidad heterogénea, reacción peritoneal adyacente y presencia de líquido libre en los casos más graves. La localización ecográfica del lóbulo pancreático izquierdo en gatos es más sencilla que en el caso del derecho, se encuentra situado entre el estómago y el colon transverso y puede llegar hasta el bazo, en el corte longitudinal está recorrido por una estructura tubular anecogénica que se corresponde con el conducto pancreático cuyo diámetro no debería exceder de 2,4 mm: un diámetro aumentado es un signo indirecto de pancreatitis crónica.

En cuanto al hígado, en estos animales es frecuente el aumento de ecogenicidad del parénquima, presencia de vesícula biliar distendida y con contenido ecogénico, puede haber engrosamiento de la pared vesical (superior a 1 mm.) y dilatación de conductos biliares intra y extrahepáticos. En gatos se diferencia bien el colédoco en el hilio hepático y ventral a la vena porta; un conducto tortuoso con diámetro superior a 4 mm. confirma la dilatación de vía biliar extrahepática.

ABDOMEN AGUDO

Nos vamos a centrar sólo en dos situaciones muy concretas en las que la ecografía facilita mucho el diagnóstico; en primer lugar, la torsión de bazo aislada, ecográficamente se caracteriza por la presencia de un bazo muy grande que ocupa gran parte del abdomen, el parénquima es hipoecogénico y con múltiples puntos o rayas hiperecogénicas (aspecto reticulado) por todo el órgano; el tejido periesplénico es muy ecogénico debido a la reacción inflamatoria y resulta difícil localizar las venas en el hilio, en muchos animales el hilio está “relleno” por el mismo tejido hiperecogénico que rodea al bazo adoptando una forma más o menos triangular ya que el mesenterio y la grasa se introducen acompañando a las venas en la torsión; si se dispone de Doppler se puede confirmar la ausencia de flujo en las venas esplénicas.

Y, en segundo lugar, vamos a hablar del mucocele biliar. Esta alteración puede llegar a ser una urgencia quirúrgica y la ecografía nos va a ayudar a distinguir los diferentes estadíos de gravedad; en un primer momento, la vesícula aparece distendida y con gran cantidad de lodo ecogénico y muy poca bilis normal, a medida

que progresa la enfermedad (mucocele emergente), el lodo empieza a tener un aspecto hiperecogénico y estrellado en el centro y su posición no depende de la gravedad, pero sólo abarca una parte de la vesícula con bilis anecogénica que lo rodea. Finalmente, se llega a la situación más grave en la que la vesícula está muy distendida, la pared engrosada y el contenido es un acúmulo muy ecogénico central con radios que se dirigen a la periferia (se asemeja a un kiwi cortado por la mitad), este contenido es inmóvil y hay sólo una pequeña cantidad de bilis anecogénica entre los radios o en la periferia; en este momento también se aprecia dilatación del conducto cístico que podría extenderse al colédoco; en este momento el signo de Murphy es positivo (la presión con la sonda en el área de la vesícula en el paciente causa molestias). Otros signos de gravedad serían la presencia de grasa y mesenterio inflamados e hiperecogénicos en la del hilio o cercano al cuello de la vesícula biliar así como una pequeña cantidad de derrame que pueden indicar peritionitis localizada y posible ruptura.

HEMATURIA

La ecografía permite diferenciar algunas de las causas de hematuria asentadas en el aparato urinario más frecuentes, así, es muy sensible para la localización de cálculos en cualquier punto del aparato urinario (riñón, uréter, vejiga o uretra) ya que los cálculos se ven con una superficie muy ecogénica y una sombra acústica nítida; además, si existe obstrucción en algún punto, la dilatación inicial de pelvis renal se valora por ecografía utilizando un corte transversal del riñón a la altura del hilio, la pelvis dilatada se ve con forma de una media luna o boomerang anecoico en el borde medial de la cresta renal. Otras causas de hematuria frecuentes en pequeños animales son la infección (cistitis, pielonefritis) y la neoplasia renal o vesical. Los procesos neoplásicos renales provocan cambios focales o mulifocales de ecogenicidad mixta excepto en el caso del linfoma en el que se suelen afectar ambos riñones de forma difusa, la ecogenicidad varía, en el gato suele aumentar y en el perro disminuir, pero no es una regla exacta y hay que recurrir a la toma de muestras para establecer el diagnóstico. En cuanto a las neoplasias de vejiga urinaria, hay que obtener las imágenes con la vejiga distendida para valorar el tamaño y la posición del tumor así como la invasión de las diferentes capas de la vejiga, pueden adoptar la forma de un engrosamiento focal con una superficie irregular, un engrosamiento difuso de toda la vejiga o la presencia de una masa sólida que ocupa parte de la luz vesical.

POLITRAUMATIZADOS:

Ante un animal politraumatizado, y siempre que su estado físico lo permita, hay que intentar hacer una ecografía abdominal que valore como punto clave la presencia de líquido libre y permita la obtención de una muestra de ese líquido mediante punción ecoguiada para diferenciar si es sangre, en cuyo caso hay que ecografiar cuidadosamente los órganos parenquimatosos (bazo, riñones, hígado) para localizar rotura o laceración; si el líquido es orina suele resultar algo más difícil localizar el punto de rotura en la vejiga mediante ecografía porque se enmascara debido al engrosamiento de la pared vesical cuando se vacía que tapa la rotura; en algunas ocasiones sí podría verse un coágulo hiperecogénico en la zona vesical traumatizada; si se puede sondar al animal, se confirma con facilidad la rotura ya que, al introducir suero templado a través del catéter urinario se ve como se distiende un poco la vejiga y el suero (se distingue muy bien porque las pequeñas burbujas de aire se ven como puntos brillantes en la ecografía) termina saliendo a cavidad abdominal.

Por último, si el líquido tiene restos de contenido gastrointestinal es indicativo de perforación en algún punto del tubo digestivo; la ecografía en estos casos suele

mostrar signos de peritonitis grave con hiperecogenicidad de la grasa abdominal, mesenterio y serosas, intestinos más o menos fruncidos y presencia de gas libre en la cavidad abdominal que se sitúa en la parte superior del abdomen y muestra el artefacto de reverberación interna o "cola de cometa". El punto de rotura puede ser difícil de identificar, pero cuando se localiza se corresponde con un área focal en la pared intestinal engrosada, hipoecoica y con pérdida de la estratificación.

TOMA DE MUESTRAS MEDIANTE PUNCIÓN ECOGUIADA

Finalmente, resaltar la importancia de la toma de muestras mediante punción ecoguiada; en muchas ocasiones, a las lesiones que se detectan por ecografía no se les puede poner nombre y apellidos y es la citología, o en su caso la biopsia, ambas obtenidas del punto exacto de la lesión gracias a la ecografía, las que permiten establecer un diagnóstico certero. De los dos métodos, la punción es sencilla de realizar, conlleva muy pocos riesgos y es bastante económica de realizar. En la técnica de manos libres se sujeta el transductor con una mano y se inserta la aguja con la otra de forma que el trayecto de la aguja coincida con el plano del ultrasonido y podamos ver en la pantalla todo el trayecto de la aguja, el ángulo de inserción de la aguja se decide en función del tipo de lesión y su localización; cuanto más profunda en general menos ángulo hay entre la aguja y el transductor.

BIBLIOGRAFÍA:

1. Nyland TG, Mattoon JS. Small Animal Diagnostic Ultrasound, 2nd edition. Philadelphia: W.B. Saunders Company, 2002.
2. Pennick D, d'Anjou MA. Atlas of Small Animal Ultrasonography. Iowa: Blackwell, 2008.

COMO INTERPRETAR UNA RADIOGRAFÍA

INTRODUCCION

Para interpretar una radiografia radiográfica es necesario seguir un procedimiento riguroso y sistemático, que se ajustará a las distintas regiones o estructuras anatómicas a explorar. A continuación mostraremos el procedimiento a seguir para efectuar una valoración sistemática de las radiografias de tórax, de abdomen o del sistema musculoesquelético en pequeños animales.

VALORACIÓN SISTEMÁTICA DE LA RADIOGRAFIA

Para efectuar la valoración de una radiografia seguiremos una serie de pasos, que de forma ordenada nos obligarán a revisar minuciosamente la imagen. en primer lugar haremos una valoración general, centrándonos en las características técnicas y en aquellas peculiaridades del paciente que puedan condicionar la imagen. a continuación, si la radiografia es válida, seguiremos con el procedimiento, examinando detenidamente la imagen en el orden que se propone en cada caso, o siguiendo cualquier otro que estimemos oportuno siempre que se garantice la correcta detección de todos los signos radiográficos. Finalmente, estableceremos la relación de posibles diagnósticos diferenciales, ordenándolos en función de su probabilidad de ocurrencia.

I.- VALORACIÓN SISTEMÁTICA DE UNA RADIOGRAFIA DE TÓRAX

Pasos a seguir:

1. Comprobar que la exposición está ajustada, que la imagen presenta amplia gama de grises y ausencia de borrosidad cinética. Técnica de tórax: alto kV y bajo mAs.
2. Observar la correcta colocación del paciente en cada proyección y centrado del haz. Al menos dos proyecciones, LL (en decúbito lateral derecho o izquierdo) y DV o VD.
3. Valorar la conformación torácica en función de la raza / talla.

   La disposición y proporción de las estructuras torácicas en un perro braquicefálico no se corresponden con las de un perro mesolíneo. El tamaño y forma del tórax condiciona la posición de los órganos en los diferentes decúbitos.
4. Considerar los cambios radiológicos ligados a la fase respiratoria, al decúbito, a la edad, etc.

   En función de la fase respiratoria el pulmón presentará diferente grado de ventilación y densidad, por tanto, un pulmón en espiración será menos radiotransparente que un pulmón bien ventilado. La radiografia ideal es aquella obtenida al final de la inspiración y presentará mayor volumen de campo pulmonar caudalmente a la silueta cardíaca.

   La imagen radiográfica está condicionada por el decúbito, pues un pulmón situado en posición declive estará menos ventilado que cuando ocupa una posición superior. El mayor grado de ventilación favorecerá la visualización de estructuras densas intrapulmonares.

Para valorar una radiografia es importante tener en cuenta la edad del paciente, pues, de forma fisiológica un perro viejo suele presentar pulmones más fibrosos o paredes bronquiales con mayor grado de mineralización que un cachorro.

5. Tener en cuenta otros factores, tales como, superposición de estructuras extratorácicas (mamas, pliegues cutáneos, lesiones, etc.), características del pelo (mojado, sucio, etc.)…
6. Examinar detenidamente:
   a. Estructuras extratorácicas

      Valoraremos los tejidos blandos situados en la región dorsal a la columna vertebral, ventralmente al esternón y a la entrada del pecho, donde también nos fijaremos en las características y posición que adopta la tráquea. Nos detendremos a valorar las extremidades anteriores y la porción de abdomen visibles en la radiografia.

   b. Caja torácica y diafragma

      La columna vertebral, las costillas y el esternón deben ser valorados con gran detalle, especialmente en aquellos pacientes que hayan sufrido traumatismos torácicos.

      Debemos tener presente que en un perro sano siempre apreciaremos el borde craneal de la cúpula y de los pilares diafragmáticos cuya posición estará condicionada por el decúbito y la fase respiratoria. En una proyección lateral en decúbito lateral derecho, los pilares adoptan una posición paralela y el pilar derecho se sitúa más cranealmente. En una proyección lateral en decúbito lateral izquierdo, los pilares se cruzan a la altura de la vena cava caudal y en este caso es el pilar izquierdo el que se sitúa más cranealmente. En la proyección dorsoventral la cúpula diafragmática es asimétrica y ésta se proyecta más cranealmente en el lado derecho. En la proyección ventrodorsal la cúpula diafragmática es simétrica y se identifican los pilares diafragmáticos. La fase respiratoria determina la posición de los pilares diafragmáticos, que en condiciones normales se sitúan en una proyección lateral, entre L11 y L13. El desplazamiento craneal o caudal del diafragma puede poner de manifiesto situaciones patológicas.

   c. Espacio mediastínico y pleural

      Para su valoración podemos dividir el mediastino en tres porciones, craneal, media y caudal.

      El mediastino craneal aloja la tráquea, la porción craneal del esófago intratorácico, vasos sanguíneos y linfáticos (vena cava craneal, tronco braquiocefálico, arteria subclavia izquierda, conducto torácico), linfonodos (mediastínicos craneales y esternales) y nervios (vago, frénico, recurrente laríngeo, ramas cardíacas). En la proyección lateral estas estructuras no son identificables radiológicamente, salvo la tráquea que por su contenido gaseoso ofrece gran contraste frente a la densidad uniforme presentada por el conjunto de los elementos que la rodean. En la proyección ventrodorsal o dorsoventral, la amplitud del espacio mediastínico craneal no supera los dos anchos de un cuerpo vertebral situado a este nivel. En animales jóvenes es posible advertir la presencia del timo, con forma triangular. En perros obesos la grasa se deposita a nivel del mediastino craneal y amplía este espacio, sin

modificar la posición relativa de la tráquea.

En el mediastino medio se sitúa el corazón, la aorta, la vena ázigos, la porción media del esófago, la bifurcación de la tráquea (carina) y en sus inmediaciones los linfonodos traqueobronquiales. A excepción de estos últimos, de la vena ázigos y del esófago, que tan sólo serán detectables en situaciones patológicas, las demás estructuras son identificables en una radiografia simple en proyección lateral. En los gatos obesos la grasa se acumula en el mediastino medio, dificultando la visualización del límite cardíaco craneal en la proyección lateral. En la proyección ventrodorsal o dorsoventral, a este nivel únicamente se identifican la silueta cardiaca y en ocasiones la bifurcación de la tráquea en grandes bronquios.

En el mediastino caudal encontramos dos grandes vasos, la aorta y la vena cava caudal, que en condiciones normales siempre son visibles en proyección lateral, y entre ellos se sitúa el esófago, que al igual que en las porciones anteriores no suele apreciarse. En la proyección ventrodorsal o dorsoventral se puede identificar la vena cava y el receso mediastínico caudoventral.

El espacio pleural es un espacio potencial situado entre la pleura parietal y la pleura visceral o entre pleuras viscerales de lóbulos pulmonares. En condiciones normales hay una pequeña cantidad de fluido (líquido pleural) en este espacio, que no será apreciable salvo que el haz de rayos incida tangencialmente sobre una fisura interlobar.

En situaciones patológicas (efusiones pleurales, pleuritis, neumotórax…) podremos visualizar los límites pulmonares o las fisuras interlobares, que debemos reconocer en cada decúbito.

d. Corazón y grandes vasos

En animales sanos, el corazón, la aorta y la vena cava caudal son identificables radiográficamente.

El corazón adopta una posición más anatómica en la proyección LL en decúbito lateral derecho y en la proyección dorsoventral. En la proyección LL en decúbito lateral derecho se sitúa en el centro del tórax siguiendo la inclinación de las costillas y se apoya ligeramente en el esternón (un máximo de tres vértebras esternales). En decúbito lateral izquierdo el corazón está más rotado y el ápice se aleja del esternón. Siempre debemos tener en cuenta que la posición relativa del corazón en la caja torácica, estará condicionada por la conformación torácica del paciente. Para estimar el tamaño cardíaco recurrimos al “Índice de Buchanan”, que considera en general, que el tamaño del corazón es normal cuando en una proyección LL en decúbito lateral derecho, trasladando las medidas del eje largo (A) y del eje corto (B) sobre la columna vertebral, el número de cuerpos vertebrales contados a partir de T4, oscila entre 9.5 y 11 en el perro (Figura 1) y en el gato supone 7.5 +/- 0,3 cuerpos vertebrales. Debemos tener en cuenta que para que este índice sea fiable será necesario conocer el rango de valores propio de cada raza.

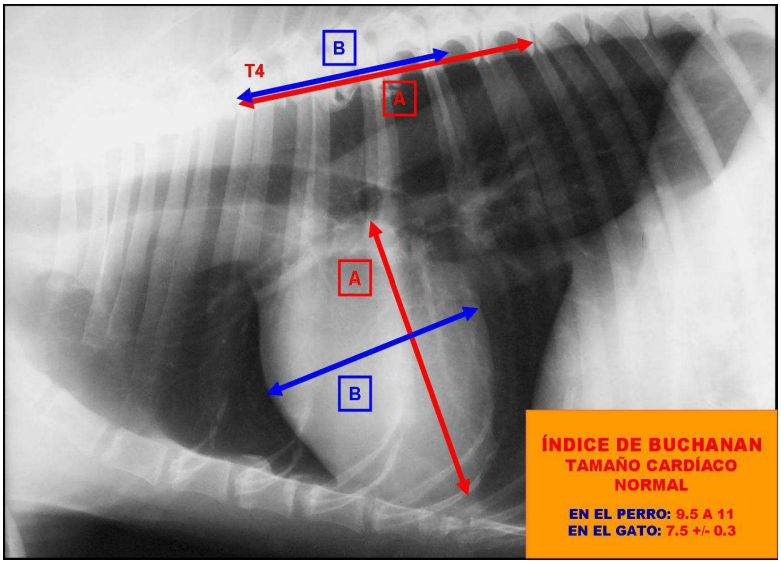

Figura 1: Cálculo del Índice de Buchanan en el perro. Proyección LL en decúbito lateral derecho. Se trasladan las medidas “A” y “B” sobre la columna vertebral y se calcula el número de cuerpos vertebrales que suponen estas medidas, a partir de T4.

Además de la posición y del tamaño del corazón, es necesario valorar su silueta cardíaca. Para ello establecemos una analogía con la esfera del reloj, que situamos sobre la silueta cardíaca en la proyección LL (Figura 2) y en la proyección dorsoventral (Figura 3), sirviéndonos de referencia para delimitar las diferentes áreas.

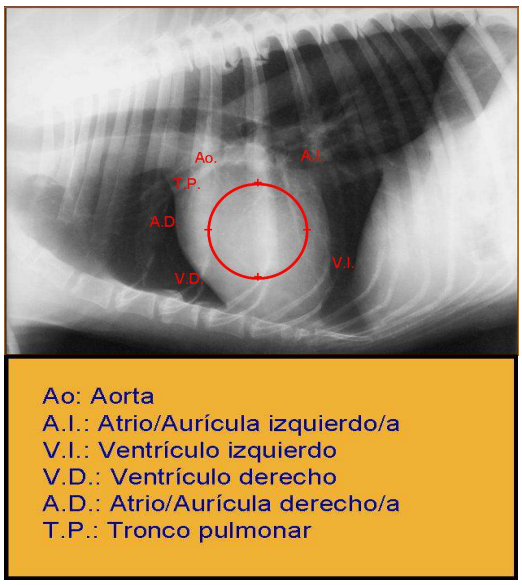

Figura 2: Valoración de la silueta cardíaca en el perro. Proyección LL en decúbito lateral derecho.

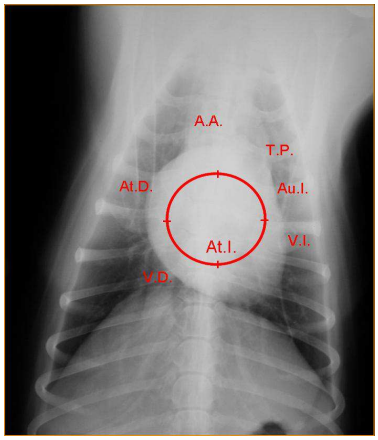

11-1 A.A.: Arco aórtico
1-2 T.P.: Tronco pulmonar
2-3 Au.I.: Aurícula izquierda
2-5 V.I.: Ventrículo izquierdo
5-9 V.D.: Ventrículo derecho
9-11 At.D.: Atrio derecho
At.I.: Atrio izquierdo

Figura 3: Valoración de la silueta cardíaca en el perro. Proyección dorsoventral.

e. Tráquea

Por sus características radiográficas la tráquea es fácilmente identificable en radiografias simples. Debemos prestar especial atención a los cambios de posición, pues los desplazamientos de esta estructura son indicativos de ciertas condiciones patológicas. Con respecto al diámetro traqueal hay que tener en cuenta que existen grandes variaciones en función de la raza, por lo que es necesario establecer un índice (I) "cociente entre la luz traqueal a la entrada del tórax y el diámetro de la tráquea en el tórax", para poder determinar situaciones patológicas. Así, confirmamos la existencia de hipoplasia traqueal en perros cuando este índice presenta los siguiente valores: I < 0,20 ± 0,03 en perros NO braquicefálicos; I < 0,16 ± 0.03 en perros braquicefálicos e I < 0,13 ± 0,038 en perros de raza Bulldog.

f. Pulmón

Para realizar la interpretación de las lesiones pulmonares, evaluaremos la densidad pulmonar por áreas y/o lóbulos. Si detectamos lesiones pulmonares valoraremos:

- DISTRIBUCIÓN: Simétrica o asimétrica, dorsal o ventral
- LOCALIZACIÓN: En hilio, zona media o periférica
- Determinaremos el PATRÓN O PATRONES PULMONARES:
  - Patrón bronquial
  - Patrón intersticial
  - Patrón alveolar
  - Patrón vascular

7. Valorar los signos radiográficos en su conjunto.
8. Establecer la relación de posibles diagnósticos diferenciales teniendo en cuenta el historial y clínica del paciente.

II.- VALORACIÓN SISTEMÁTICA DE UNA RADIOGRAFIA DE ABDOMEN

Pasos a seguir:

1. Comprobar que la exposición está ajustada, que la imagen presenta correcta gama de grises y ausencia de borrosidad cinética.
2. Observar la adecuada colocación del paciente en ambas proyecciones, LL (en decúbito lateral derecho o izquierdo) y VD.
3. Valorar la conformación abdominal en función de la especie, raza y edad del paciente.
4. Considerar los cambios radiológicos ligados a la edad (cachorro o adulto), al estado de engrasamiento…
5. Tener en cuenta otros factores: superposición de estructuras extra-abdominales (prepucio, mamas, pliegues cutáneos, lesiones, etc.), características del pelo (mojado, sucio, etc.).
6. Examinar detenidamente:
   a. Estructuras extra-abdominales.
   b. Cavidad peritoneal y retroperitoneal (presencia de líquido, masas, gas…). "COMPROBAR EL GRADO DE DEFINICIÓN DE SEROSAS" teniendo en cuenta la conformación abdominal, la edad, el estado de engrasamiento…
   c. Órganos o sistemas (posición, tamaño, forma/contorno, radiodensidad...).

      HÍGADO

      En proyección LL, no sobrepasará el nivel de las últimas costillas y presentará radiodensidad homogénea y bordes agudos.

      BAZO

      En el perro se sitúa por detrás de la curvatura mayor del estómago. En la proyección VD se observa como una estructura triangular de densidad tejido blando en el lado izquierdo a la altura de las últimas costillas. En la proyección LL se visualiza en la porción más ventral del abdomen, caudalmente al cuerpo del estómago. En bazo no se aprecia en el gato.

      APARATO URINARIO

      Riñones

Perro:	LONGITUD RENAL:	2.5-3.5 L2
	RIÑÓN DERECHO:	T13-L2
	RIÑON IZQUIERDO:	L2-L4
Gato:	LONGITUD RENAL:	2.5-3.0 L2
	RIÑON DERECHO:	L1-L3
	RIÑON IZQUIERDO:	L2-L5

      Vejiga

      Se sitúa en la porción más caudal del abdomen. En el perro se puede identificar la próstata como una estructura esférica situada caudalmente al cuello de la vejiga.

TRACTO GASTROINTESTINAL

Estómago

No sobrepasa el nivel de las últimas costillas.
Su eje sigue la orientación de las costillas.
El espacio entre 2 pliegues debe ser igual al grosor del pliegue.
Grosor de la pared gástrica: 2 anchos de costilla.
Los gatos habitualmente no presentan gas en el estómago.

Intestino delgado

Perro:

- No debe exceder 2 anchos de costilla.
- No debe exceder la altura del cuerpo de L2.
- El cociente entre el diámetro máximo de un asa intestinal y la altura de la parte central del cuerpo de L5 será inferior a 1,6.

Gato:
Cuando el diámetro del intestino delgado es superior a 12 mm, se considera patológico.

Intestino grueso

Diámetro normal: no supera la longitud de L7.

7. Realizar radiografías de contraste si fuese necesario.

TRÁNSITO GASTROINTESTINAL utilizando sulfato de bario:

Perro:

- Inicio de vaciado: 15 minutos (hasta 45').
- Contraste en íleon: 60 minutos.
- Vaciado del estómago: 1-4 horas.
- Unión íleo-cecal: 120 minutos.
- Recto: 24 horas.

En el gato se acortan todos los tiempos.

8. Valorar los signos radiográficos en su conjunto.
9. Establecer la relación de posibles DIAGNÓSTICOS DIFERENCIALES teniendo en cuenta el historial y clínica del paciente.

III.- VALORACIÓN SISTEMÁTICA DEL S. MUSCULOESQUELÉTICO

Pasos a seguir:

1. Efectuar una valoración GENERAL de la radiografía
   - Correcto posicionamiento en cada una de las proyecciones que componen la serie del estudio correspondiente.
   - Exposición ajustada con alto contraste y buena definición.

2. Analizar minuciosamente todas las radiografías, siguiendo el protocolo ABC´S *(Alignment, Bone, Cartilage, Soft tissue)*:

   a. ALINEACIÓN
   Es necesario conocer la conformación articular normal de cada una de las articulaciones, tanto en cachorros como en animales adultos.

En la columna vertebral es especialmente relevante el correcto centrado en las distintas regiones espinales. Valoraremos la alineación vertebral en su conjunto y con detalle cada una de las vértebras y espacios articulares.

b. TEJIDO ÓSEO

Ante una lesión ósea lo primero que debemos considerar es si nos encontramos ante un proceso reactivo localizado, o si afecta de forma general a todo el tejido óseo corporal, mostrando un incremento o disminución de la densidad ósea.

En una lesión localizada, determinaremos si ésta implica a un solo hueso (monostótica), o a múltiples huesos (poliostótica); si asienta a nivel diafisario, metafisario o epifisario; y si los cambios se producen en el tejido esponjoso, en la cortical y/o en el periostio.

Para estimar el grado de agresividad que presenta una lesión ósea localizada, tendremos en cuenta los aspectos que se recogen en la siguiente tabla:

VALORACIÓN DEL GRADO DE AGRESIVIDAD DE LAS LESIONES ÓSEAS LOCALIZADAS		
	NO AGRESIVAS ⟷	AGRESIVAS
PATRÓN DE OSTEOLISIS	Geográfico	Apolillado / Poroso
MARGEN DE LA LESIÓN	Bien definido con/sin borde esclerótico	Mal definido
ZONA DE TRANSICIÓN	Imperceptible / Muy estrecha.	Amplia / Mal delimitada
INTEGRIDAD CORTICAL	Intacta / Expandida	Erosión / Destrucción completa
REACCIÓN PERIÓSTICA	Continua Unilamelar / sólida / multilamelar	Discontinua "en empalizada" / "en cepillo" radial / amorfa
AFECTACIÓN DE TEJIDOS BLANDOS	No	Si
VELOCIDAD DE CAMBIO	Cambios inexistentes o lentos	Cambios rápidos

c. CARTÍLAGO

Debemos conocer con exactitud la dinámica de aparición y cierre de las múltiples líneas de crecimiento (fisis) durante la fase de desarrollo óseo, así como, la localización y aspecto definitivo de las estructuras cartilaginosas en el animal adulto. Para valorar ciertas lesiones del esqueleto apendicular, especialmente en cachorros, disponer de una imagen de la extremidad contralateral nos puede facilitar enormemente la interpretación radiográfica.

d. TEJIDOS BLANDOS

Para la correcta valoración de tejidos blandos, es necesario en muchas ocasiones, observar la imagen radiográfica con ayuda de un foco de luz potente, obtener una radiografia más blanda o realizar los ajustes necesarios en la imagen digital. En estos tejidos prestaremos especial atención a los cambios de volumen, de densidad y/o a las posibles desviaciones de planos.

3. En algunos casos será necesario, realizar OTRAS PROYECCIONES (oblicuas, forzadas, en flexión, tracción…) o recurrir a TÉCNICAS DE CONTRASTE (artrografías, mielografías, discografías…).

4. Finalmente, estableceremos la relación de posibles DIAGNÓSTICOS DIFERENCIALES o el DIAGNÓSTICO DEFINITIVO, teniendo en cuenta los antecedentes, la especie, la raza, la edad, la clínica del paciente...

BIBLIOGRAFÍA:

1. Dennis R, Kirberger RM, Barr F, Wrigley RH. Handbook of small animal radiology and ultrasound, 2nd edition. Philadelphia: W.B. Saunders Company, 2010.

2. Thrall DE. Textbook of Veterinary Diagnostic Radiology, 4th edition. Philadelphia: W.B. Saunders Company, 2002.

¿ME CAMBIO A LA RADIOLOGÍA DIGITAL?

INTRODUCCION

En los últimos años se está realizando la transición de la radiografía analógica a la radiografía digital en veterinaria. La radiografía digital ofrece ventajas significativas frente a la analógica, pero también supone una importante inversión económica para el veterinario, por lo que el proceso de transición está siendo más lento que en medicina humana.

EQUIPOS

Se consideran dos tipos básicos de radiografía digital: la **radiografía computarizada** (**CR**: *computed radiography*) y la **radiografía digital directa** (**DR**: *digital radiography*). En ambos casos de utiliza un tubo de rayos X convencional y lo que cambia es la forma de registrar la imagen radiográfica.

La radiografía computarizada se denomina también radiografía digital indirecta. Los **CR** se basan en la utilización de *chasis especiales* que contienen una pantalla de cristales de fósforo fotoestimulable en lugar de una película radiográfica convencional. Al realizar la radiografía, los rayos X que emergen del paciente actúan sobre la pantalla de fósforo creando una imagen latente. El chasis se introduce entonces en un *dispositivo lector,* que extrae la pantalla, la escanea mediante un haz de luz láser y envía la información a un sistema informático (*estación de visualización*), que mostrará la imagen final en un monitor.

Los **DR** no requieren la utilización de chasis ni de dispositivos lectores. Se emplea una *placa detectora* que generalmente se encuentra fija dentro de la mesa de rayos, aunque se han diseñado también detectores portátiles. La placa está conectada (vía cable o wifi) directamente a un sistema informático (*estación de visualización*). Los rayos X que emergen del paciente inciden sobre la placa detectora y ésta envía la información en forma de señales eléctricas directamente a la estación de visualización, que mostrará la imagen radiográfica digital resultante en escasos segundos. Dentro de la radiografía digital directa se distinguen 2 tipos básicos de equipos:

1. Los CCD (*Charge Coupled Device*: dispositivos de carga acoplada): constan de una capa de material centelleador, que transforma los rayos X en luz visible, y de un sensor similar a los que poseen las cámaras y videocámaras digitales actuales. El sensor transforma la luz en señales eléctricas y las envía al sistema informático. Esta tecnología ha sido superada por los detectores planos.

2. Los FPD (*Flat Panel Detector*: detectores de panel plano). Se distinguen dos subtipos:

   2.1. Detectores de conversión directa: constan de un material fotoconductor, que convierte los fotones de rayos X en señales eléctricas, y una capa de transistores (TFTs: *Thin-film transistors*), que recogen las señales y las envían al sistema informático.

   2.2. Detectores de conversión indirecta: constan de una capa de material centelleador, que transforma los rayos X en luz visible, una capa de fotodiodos, que transforman la luz en señales eléctricas, y una capa de TFTs, que envían las señales al sistema informático.

FORMATO DICOM *(Digital Imaging and Communications in Medicine)*

Es el formato de imagen digital más empleado en el diagnóstico de imágenes médicas (radiografía digital, ecografía, tomografía computarizada, resonancia magnética y PET). Los archivos guardados en este formato mantienen todas las características originales de la imagen en el momento que se obtuvo, e incorporan la información demográfica del paciente, datos del equipo empleado, fecha y hora de realización del estudio, etc.

Los equipos de radiografía digital guardan los estudios en formato DICOM, aunque permiten la exportación de las imágenes en otros formatos más universales, como el jpeg, png o bmp, aunque estos últimos no se recomiendan para el diagnóstico.

SISTEMAS DE VISUALIZACIÓN, PROCESADO Y ALMACENAMIENTO DE LA IMAGEN

Las imágenes radiográficas digitales se visualizan directamente en el monitor del sistema informático integrado en los CR y DR. A estos sistemas se les denomina *estaciones de visualización* y cuentan con programas informáticos específicos del fabricante, que incluyen herramientas básicas de posprocesado para optimizar la calidad de la imagen.

Los monitores de diagnóstico radiológico deben tener características especiales. La resolución mínima aconsejable para diagnóstico radiológico general es de 2 megapíxel (MP), aunque en radiología humana cada vez es más habitual trabajar con monitores de 3MP para radiología general y al menos 5MP para mamografía digital. Estos monitores tienen un coste elevado, pero resultan imprescindibles para aprovechar al máximo la resolución de los equipos de radiología digital. Las imágenes también se pueden imprimir en película utilizando impresoras láser. La película impresa tiene un aspecto similar al de la radiografía convencional.

Las herramientas de posprocesado más comunes son el zoom, desplazamiento de la imagen, modificación del nivel/ventana (equivalente a brillo y contraste), realce de bordes, inversión de la escala de grises (ayuda a apreciar ciertos detalles que pueden pasar desapercibidos en la imagen estándar) y mediciones de distancias y ángulos (especialmente útil para planear cirugías traumatológicas).

Las estaciones de visualización tienen una capacidad de almacenamiento de imágenes limitada, por lo que se recomienda exportar periódicamente los estudios a otro ordenador, un disco duro externo o grabarlos en CD o DVD. No obstante, la mejor solución para almacenar las imágenes radiográficas digitales la proporcionan sistemas informáticos especialmente diseñados para cumplir esta función, que son los denominados PACS (*Picture Archiving and Communication System*). Son sistemas de archivo y tratamiento de imágenes médicas, que permiten realizar una gestión rápida y segura de todas las imágenes digitales de un paciente (radiografía digital, ecografía, tomografía computarizada y resonancia magnética). Suelen incorporar, además, numerosas herramientas de posprocesado, y garantizan la absoluta protección y seguridad de los archivos.

Aparte de la estación de visualización que incluye el equipo, cualquier ordenador que cuente con un programa informático de visualización de imágenes DICOM (*visor DICOM*) nos permitirá visualizar las imágenes radiográficas digitales y emplear un mayor o menor número de herramientas de posprocesado, dependiendo de las prestaciones específicas del programa. No obstante, la capacidad de almacenamiento

de los estudios en un ordenador convencional estará siempre limitada por la capacidad del disco duro del ordenador y se deberá prestar especial atención a la seguridad informática de los archivos (pérdida de datos, ataques de virus, etc).

CALIDAD DE LA IMAGEN RADIOGRÁFICA DIGITAL

La calidad de la imagen digital viene determinada en gran medida por la resolución espacial y la resolución de contraste. La **resolución espacial** se refiere a la capacidad de diferenciar las estructuras de menor tamaño en una imagen (determina el grado de detalle), mientras que la **resolución se contraste** se refiere a la capacidad de distinguir estructuras con mínimas diferencias de densidad radiográfica.

Los píxeles son las unidades en las que se divide una imagen digital bidimensional. El conjunto de píxeles que forman la imagen constituyen la matriz, que se expresa como longitud por anchura (en píxeles). Cuanto más pequeño sea el píxel (matriz más grande) mayor será la resolución espacial de la imagen. La resolución espacial se mide en pares de líneas por milímetro (lp/mm).

Desde un punto de vista teórico la radiografía digital tiene menos resolución espacial que la radiografía convencional, pero en la práctica esta diferencia no es apreciable por el ojo humano.

En cambio, la resolución de contraste de las imágenes radiográficas digitales es muy superior a la de las convencionales, lo que en la práctica implica que en una misma imagen se pueden visualizar adecuadamente estructuras anatómicas de densidades radiográficas muy diferentes (se pueden obtener buenas imágenes del hueso y de los tejidos blandos en un único examen). El aumento de la resolución de contraste es especialmente evidente en las imágenes del tórax. Los campos pulmonares presentan tanto detalle que, acostumbrados a la imagen convencional, podríamos cometer errores diagnósticos por sobrediagnóstico. El aumento de contraste es también muy evidente en el abdomen y permite valorar detalles finos del hueso.

La calidad de la imagen obtenida con un DR se considera potencialmente superior a la de las imágenes obtenidas con CR, aunque hoy día se están desarrollando nuevas pantallas de fósforo de alta resolución que ofrecen imágenes equiparables a las de los detectores más avanzados.

Aunque en radiografía digital raramente se obtienen imágenes significativamente sub- o sobreexpuestas, cuando esto ocurre el efecto en la imagen es diferente al de la radiografía analógica. Cuando una imagen radiográfica digital está subexpuesta adquiere un aspecto "granular" porque algunos píxeles de la imagen no representan información y eso crea un punteado oscuro. Cuando una imagen radiográfica digital está sobreexpuesta aparecerán áreas negras (sin imagen de las estructuras anatómicas aunque cambiemos el nivel/ventana) coincidiendo con las zonas anatómicas de menor densidad radiográfica. Esto puede simular patologías como neumotórax, enfisema, osteolisis en el hueso, etc.

VENTAJAS Y DESVENTAJAS DE LA DIGITALIZACIÓN

Las ventajas principales de la radiografía digital son:

- Aumento significativo de la resolución de contraste.
- Capacidad de mejorar las imágenes con herramientas de posprocesado.
- Ahorro de espacio: se elimina la necesidad de contar con un espacio acondicionado para el cuarto oscuro, ya que este deja de ser necesario, y para almacenar las películas radiográficas de los pacientes.
- Ahorro económico: no se necesitan películas radiográficas, ni cubetas o reveladora automática, ni líquidos de revelado (que además son contaminantes y deben ser recogidos por empresas especializadas).
- Rapidez del estudio: en los sistemas CR el escaneo del chasis suele realizarse en menos de un minuto, mientras que en los DR la imagen radiográfica aparece en el monitor segundos después de realizar el disparo de rayos X.
- Reduce la necesidad de repetir estudios: el mayor rango dinámico de la radiografía digital frente a la convencional permite trabajar con intervalos de valores de exposición más amplios para obtener imágenes con calidad diagnóstica. Con un CR o un DR es difícil obtener imágenes significativamente sobre- o subexpuestas, por lo que raramente resulta necesario repetir una radiografía por este motivo. Recordemos, no obstante, que una radiografía mal colimada, mal posicionada o mal centrada es siempre una "mala" radiografía, ya sea analógica o digital.
- Posibilidad de enviar los estudios de forma inmediata vía red o correo electrónico a otros veterinarios o a servicios de diagnóstico (teleradiología).
- Algunos equipos DR permiten reducir la dosis de exposición de forma significativa. Este es un factor que se tiene especialmente en cuenta al desarrollar nuevos equipos en medicina humana, donde es un objetivo prioritario minimizar la dosis de radiación recibida por los pacientes. No obstante, los CR de última generación que se están introduciendo ahora en radiología humana también permiten reducir de forma significativa la exposición.

Las desventajas fundamentales de la radiografía digital son:

- La inversión económica inicial: aunque a la larga los sistemas de radiografía digital permiten ahorrar costes en película, líquidos, etc, la inversión inicial sigue siendo elevada.

- Coste de mantenimiento: este tipo de equipos requiere un servicio de mantenimiento específico, que se firma con el fabricante del equipo. Estos contratos pueden resultar caros, pero son imprescindibles una vez finalizado el periodo de garantía.
- Seguridad de las imágenes: la imagen radiográfica digital se convierte en un archivo que almacenamos en el disco duro del ordenador. Es fundamental realizar copias de seguridad para evitar la pérdida de datos. El sistema más seguro de archivo y gestión de las imágenes es un PACS.
- Utilizando algunas herramientas de posprocesado de forma inadecuada podemos perder información diagnóstica. Por ejemplo, una aplicación excesiva de la herramienta de realce de bordes proporciona un aspecto "seudotridimensional" a la imagen que puede parecer atractiva a primera vista, pero también puede enmascarar información diagnóstica importante o crear artefactos, como la aparición de un halo radiolúcido alrededor de los implantes óseos que podemos confundir con un signo de movilidad o rechazo del material de osteosíntesis.
- Algunos CR requieren incrementar la dosis de exposición (hasta un 20%). No obstante, este incremento en la dosis por disparo se compensa en gran medida por la reducción significativa de repeticiones por exposición incorrecta.

BIBLIOGRAFÍA

1. Caine A. Practical approach to digital radiography. In Practice 2009;31:334-339.
2. Lo WY, Puchalski SM. Digital image processing. Veterinary Radiology & Ultrasound 2008;49:S42-S47.
3. Marcella KL. Digital radiography. DVM 2004;35:6-9.
4. McKnight AL. Digital radiography in equine practice. Clinical Techniques in Equine Practice 2004;3:352-360.
5. Nelson NC, Zekas LJ, Reese DJ. Digital radiography for the equine practitioner: basic principles and recent advances. Veterinary Clinics of North America: Equine Practice 2012;28:483-495.
6. Puchalski SM. Image display. Veterinary Radiology & Ultrasound 2008;49:S9-S13.
7. Robertson ID, Saveraid T. Hospital, radiology, and picture archiving and communication systems. Veterinary Radiology & Ultrasound 2008;49:S19-S28.
8. Wallack S. Digital image storage. Veterinary Radiology & Ultrasound 2008;49:S37-S41.
9. Widmer WR. Acquisition hardware for digital imaging. Veterinary Radiology & Ultrasound 2008;49:S2-S8.
10. Wright MA, Ballance D, Robertson ID, Poteet B. Introduction to DICOM for the practicing veterinarian. Veterinary Radiology & Ultrasound 2008;49:S14-S18.

EN QUE CASO DEBEMOS PASAR DE LA RADIOGRAFÍA A LA ECOGRAFÍA:
CASOS INTERACTIVOS

INTRODUCCION

La radiología y la ecografía son dos técnicas de diagnóstico por la imagen complementarias. Aunque el uso de la ecografía se ha extendido mucho ante la sospecha de una alteración abdominal e incluso tiende a sustituir a la radiología, ambas técnicas se complementan y la realización de radiografías abdominales previas a la ecografía puede aportarnos información importante, enfocar nuestros diagnósticos diferenciales y guiar la búsqueda de alteraciones.

HÍGADO

La radiología y la ecografía se emplean de forma habitual para valorar el hígado. Las radiografías nos proporcionan información sobre el tamaño, contorno, forma, localización y opacidad del hígado. La ecografía nos aporta la posibilidad de valorar los cambios difusos o focales del parénquima hepático al proporcionarnos información acerca de su arquitectura interna.

1. **Aumentos de tamaño de la silueta hepática (hepatomegalia)**: El diagnóstico de hepatomegalia en las radiografías simples se basa en la valoración de la posición del eje gástrico, por un lado, y del grado en el que el eje caudoventral del hígado sobrepasa el aspecto caudal de las costillas, a nivel de la unión costocondral, por otro.

- Hepatomegalia focal: es más difícil de valorar en radiografías simples. La posición del diafragma, estómago y bazo nos ayudan a evaluar el lado izquierdo del hígado. El lado derecho del hígado se valora mejor en la proyección VD, ya que produce un desplazamiento del píloro hacia el lado izquierdo. Las alteraciones focales del parénquima hepático incluyen quistes, hematomas, granulomas, abscesos, hiperplasia nodular y neoplasia primaria o metastásica.
    - Quistes: Suelen ser hallazgos incidentales. En ecografía, se caracterizan por tener paredes finas y bien definidas, contenido anecógeno sin presencia de ecos internos y un fuerte refuerzo posterior. Los quistes pueden ser congénitos o adquiridos y pueden ser solitarios o múltiples. Pueden afectar al parénquima o al tracto biliar. Los quistes adquiridos (biliomas o pseudoquistes biliares) que se forma fuera del tracto biliar suelen ser secundarios a traumatismo o debidos a una lesión iatrogénica del parénquima.
    - Hematomas: La apariencia ecográfica de un hematoma varía con su edad. La hemorragia aguda del parénquima es ecogénica. Más tarde, el hematoma aparece anecoico o hipoecogénico hasta que se produce la reorganización del coágulo, cuando el contenido se vuelve ecogénico. Los márgenes suelen ser irregulares y mal definidos. Una ecotextura heterogénea resulta durante la retracción del coágulo, lisis y formación del seroma. En ocasiones pueden observarse mineralizaciones. La apariencia variable de un hematoma en el tiempo es similar a la de la necrosis, absceso o tumor y no puede diferenciarse únicamente mediante ecografía.
    - Granulomas: son poco frecuentes en perros y gatos pero pueden darse con enfermedades fúngicas o peritonitis infecciosa felina. Las lesiones granulomatosas tienden a aparecer como nódulos hiperecogénicos. Pueden acompañarse de mineralizaciones.

- o Abscesos: Suelen presentarse como una región central anecoica o hipoecoica con un margen hiperecogénico, irregular y poco definido, aunque su apariencia es variable y cambia con el tiempo dependiendo de la edad del absceso y de la aparición de necrosis central. La visualización de reverberación indica la presencia de bacterias productoras de gas. El refuerzo posterior puede verse si hay necrosis y licuefacción.
- o Hiperplasia nodular: Tiene una apariencia variable y no puede establecerse un diagnóstico definitivo únicamente con ecografía. La hiperplasia nodular benigna es frecuente en animales mayores, puede aparecer hasta en un 70% de perros geriátricos. Aunque estos nódulos regenerativos pueden variar en ecogenicidad y tamaño, tienen tendencia a aparecer como nódulos hipoecogénicos que miden menos de 5-15 mm de ancho (Stonwater *et al.* 1990; O'Brien *et al.* 2004).
- o Neoplasia: El hígado es un lugar común para las metástasis, principalmente a través del sistema portal, el cual drena la mayoría de estructuras abdominales. Los tumores metastásicos son frecuentemente carcinomas que se originan a partir del estómago, intestino, páncreas o glándula mamaria, sarcomas del bazo y linfosarcoma. Las neoplasias hepáticas primarias, como el carcinoma hepatocelular, también pueden verse como masas focales o multifocales, aunque con menos frecuencia que las metástasis. La apariencia de la lesiones neoplásicas es variable. Las lesiones focales hipoecogénicas son centro hiperecogénico, también llamadas *"lesiones en diana",* están más comúnmente asociadas a metástasis, aunque algunos procesos benignos como la hiperplasia nodular también pueden dar patrones similares (Cuccovillo y Lamb 2002; O´Brien 2004).

- Hepatomegalia generalizada: En radiografías simples, se produce un desplazamiento caudal y dorsal del píloro, así como, desplazamiento de los órganos adyacentes. El ángulo caudoventral del hígado suele encontrase redondeado y protruyendo del arco costal. Las causas de hepatomegalia generalizada incluyen congestión venosa, neoplasia (linfoma), hepatopatía esteroidea, lipidosis, amiloidosis, hepatitis aguda y cirrosis temprana. La lipidosis hepática y la hepatopatía esteroidea se caracterizan por incrementar de forma difusa la ecogenicidad de todo el parénquima hepático, con escasa visualización de las paredes de las venas porta. La congestión venosa y la inflamación aguda (hepatitis, colangiohepatitis) suelen producir una disminución difusa de la ecogenicidad hepática, con aumento de la visualización de los venas porta y dilatación de las venas intrahepáticas y de la vena cava caudal en los pacientes con congestión pasiva. La apariencia ecográfica del linfoma hepático difuso es muy variable, de forma que puede aparecer hipoecogenicidad difusa del parénquima, un parénquima ecográficamente normal o lesiones multifocales de ecogenicidad variable. Sin embargo, la ecografía es poco valiosa para diferenciar las enfermedades hepáticas difusas, y se necesita una biopsia casi siempre para alcanzar el diagnóstico definitivo.

2. **Disminución de tamaño de la silueta hepática (microhepatía):** En las radiografías simples, el cuerpo y el píloro del estómago aparecerán desplazados cranealmente, lo que produce un desplazamiento del eje gástrico hacia craneal. En algunas razas de tórax profundo, el hígado puede presentar una posición relativamente craneal y ventral, pudiendo existir un leve desplazamiento del eje

gástrico hacia craneal. La disminución del tamaño hepático suele asociarse con shunts porto-sistémicos o con hepatitis crónicas que dan lugar a cirrosis.

- Shunts porto-sistémicos (SPS): la ecografía es la técnica de imagen de elección para el diagnóstico y la evaluación de los SPS. La utilidad de la ecografía en la detección y caracterización de los SPS ha sido bien descrita (Lamb 1996 y 1998; d'Anjou el al. 2004; Szatmari *et al.* 2004). Los SPS representan una de las alteraciones vasculares más comunes en perros y gatos, conectan el sistema portal con la circulación sistémica a través de la vena cava caudal o de la vena ácigos.
- Cirrosis: Generalmente la cirrosis causa que el hígado aparezca más pequeño, hipercogénico y con los bordes irregulares.

3. **Cambios en la radio-opacidad hepática:**

- Gas intrahepático: El gas puede penetrar en el hígado a través de la circulación portal o sistémica o ascendiendo a través del sistema biliar. Cuando aparece gas en los vasos, en las radiografías simples se observan líneas radiolúcidas ramificadas en la silueta hepática. La acumulación de gas en el sistema portal suele ser secuela de una necrosis de la mucosa del estómago o del intestino. La colecistitis enfisematosa origina una acumulación de gas en la parte craneoventral derecha del hígado. Los abscesos hepáticos también pueden contener gas. En todos estos casos, la ecografía permite una mejor aproximación al diagnóstico.
- Mineralización hepática: es un hallazgo poco habitual. La mineralización focal o multifocal del parénquima hepático puede asociarse con granulomas, abscesos, hematomas o neoplasias. La mineralización del sistema biliar crea un patrón de líneas ramificadas de densidad mineral dentro del parénquima. En ocasiones, se puede visualizar cálculos biliares radiopacos. De nuevo, en todos estos casos, la ecografía permite una mejor aproximación al diagnóstico.

PÁNCREAS

El páncreas normal no es visible en las radiografías debido a su pequeño tamaño. Las enfermedades inflamatorias o neoplásicas del páncreas suelen producir la visualización de un área de opacidad tejido blando aumentada e irregular con pérdida de visualización de serosas, localizada en el cuadrante craneal derecho del abdomen, indicativa de una pancreatitis con peritonitis focal. Puede existir efecto masa y por lo tanto, el colon puede aparecer desplazado caudalmente y el estómago y el píloro hacia el lado izquierdo del abdomen. Las asas de intestino adyacentes al páncreas, como el duodeno, pueden contener gas y aparecer dilatadas, indicando íleo funcional. Sin embargo, la radiología es muy poco sensible para detectar las alteraciones del páncreas, y los hallazgos radiológicos pueden ser equívocos o normales en muchos casos de enfermedad pancreática. En este caso, la ecografía vuelve a ser nuestra técnica de elección para valorar el parénquima pancreático.

- **Enfermedades difusas:**
    - Pancreatitis: no siempre produce suficientes cambios en el páncreas para detectarse ecográficamente, especialmente en gatos. Por lo tanto, un resultado normal del estudio no excluye la existencia de pancreatitis. En pancreatitis agudas, el páncreas está aumentado de tamaño y difusamente hipoecogénico mientras que la grasa que lo rodea está moderadamente hipercogénica debido a la saponificación de la grasa. En perros, la rama derecha del páncreas suele ser la más afectada mientras que en el gato, los cambios suelen ser más graves en el

cuerpo y en la rama izquierda. En pancreatitis hemorrágicas-necrotizantes pueden observarse áreas irregulares hipoecogénicas que representan zonas de necrosis y hemorragia. El edema pancreático se visualiza como líneas hipoecogénicas que cruzan el parénquima pancreático.

- **Lesiones focales:**
  - Quistes: Los **pseudoquistes inflamatorios** son lesiones redondeadas con contenido anecógeno (líquido) y refuerzo posterior, causadas por pancreatitis, que están rodeadas de una cápsula de tejido fibroso gruesa e irregular. El líquido está compuesto por secreciones pancreáticas provenientes de conductos rotos. Los **quistes pancreáticos congénitos** varían desde un tamaño microscópico hasta 5 cm y, a menudo, están asociados a enfermedad poliquística del hígado, riñón u ovario. Los **quistes de retención** se forman por obstrucción de un conducto pancreático y no pueden distinguirse de los quistes congénitos o pseudoquistes.
  - Abscesos: El aspecto ecográfico es similar al descrito para los abscesos intraabdominales en otras localizaciones. En muchas ocasiones, son difíciles de diferenciar de los pseudoquistes, necrosis pancreática y neoplasias.
  - Hiperplasia nodular: ocasionalmente puede verse en el páncreas de perros y gatos viejos. En estos casos, se visualizan nódulos bien definidos, de tamaño variable y de hipo- a isoecogénicos (Hetch *et al.* 2007).
  - Neoplasias: Los **tumores de páncreas exocrino**, como el adenocarcinoma, son poco frecuentes aunque son el tipo de tumores pancreáticos mas observados en perros y gatos. Aparecen como nódulos o masas hipoecogénicas. Suelen desarrollarse en la porción central de la glándula y a medida que crecen pueden comprimir el conducto biliar común. Frecuentemente metastatizan a hígado. Los **tumores del páncreas endocrino**, como el insulinoma, son menos frecuentes. La tasa de detección ecográfica varía según el tamaño y distribución de las lesiones. La mayoría de los insulinomas presentan muy pequeño tamaño (menores o iguales a 2.5 cm) y suelen ser hipoecogénicos. Con frecuencia se diseminan a nódulos linfáticos regionales e hígado.

GASTROINTESTINAL

La radiografía simple es la técnica de elección para pacientes con patologías gastrointestinales puesto que nos permite obtener información acerca del contorno, tamaño, posición, forma y radio-opacidad de las asas intestinales y de su contenido (siempre que este sea radiopaco o radiotransparente). La ecografía del tracto gastrointestinal (TGI) ofrece información adicional y complementaria a la que proporciona la radiología. Puede evaluarse el grosor y la estratificación de la pared y la motilidad relativa a los diferentes segmentos del TGI. Además es posible evaluar el contenido intraluminal no visible en radiografías simples. La principal limitación de la ecografía del TGI es la presencia de gas.

- **Obstrucción mecánica (íleo mecánico):** El lumen del TGI puede quedar ocluido por cuerpos extraños, intususcepciones, adherencias, masas originadas en la pared o por lesiones extrínsecas que lo compriman. La obstrucción mecánica puede ser completa o parcial. La radiografía es la técnica

de elección para establecer el diagnóstico de obstrucción intestinal. El hallazgo radiológico principal es la dilatación de asas proximales al punto de obstrucción. Las obstrucciones parciales son las que generan cambios menos obvios en las radiografías simples, generalmente pueden ser identificadas por la presencia del *"signo de grava"* (acumulación de múltiples estructuras radiopacas de pequeño tamaño en el lumen, proximal al punto de obstrucción). La ecografía es el complemento perfecto a la radiografía en casos de obstrucción, ya que nos aporta información acerca de la causa de la obstrucción, de su localización y del estado en el que se encuentra la pared intestinal. Así mismo, la ecografía es útil en los casos en los que las radiografías no permiten establecer un diagnóstico claro de obstrucción. Además, permite valorar la posible existencia de otros hallazgos de gran importancia clínica como por ejemplo linfadenopatía regional, metástasis a nódulos linfáticos en casos de neoplasia, pancreatitis o la presencia de liquido/gas libre y peritonitis en los casos de perforación intestinal (Sarma *et al.* 2011; García *et al.* 2011).

- Cuerpo extraño (CE): varían mucho en forma, ecogenicidad y tamaño. La presencia de una superficie hiperecogénica con sombra acústica distal es indicativa de CE. La sombra acústica puede ser más o menos fuerte dependiendo del tipo de material del que esté hecho el CE y de si este deja pasar o no los ultrasonidos. En algunas ocasiones, el contorno puede ayudar a identificar el tipo de CE de que se trata. Los CE lineales se muestran como estructuras lineales hiperecogénicas, muchas veces acompañadas de sombra acústica distal de débil a moderada y plicación de asas intestinales.
- Intususcepción: la principal característica ecográfica de una intususcepción es el aspecto multicapa de la pared (llamada también en anillos concéntricos o *"signo del anillo"*) que corresponde a la superposición de capas del *intususceptum* (segmento intestinal interno) y el *intususcipiens* (segmento intestinal externo). El *intususcipiens* está a menudo edematoso e hipoecogénico; el *intususceptum* suele presentar una estratificación normal. Acompañando al *intususceptum*, se invagina parte de la grasa mesentérica (hiperecogénica).
- Masas de la pared: entre las masas de tejido proliferativo que se originan en la pared del TGI, se incluyen las neoplasias, los pólipos, la hipertrofia pilórica y los infiltrados granulomatosos. El desarrollo de un patrón intestinal obstructivo visible radiográficamente depende del tamaño de estas lesiones y de si crecen hacia la luz o hacia fuera. Cuando crecen hacia la luz, suele provocar una obstrucción parcial crónica, reconocida en las radiografías por el *signo de grava*. Además, si se localizan a nivel del antro pilórico del estómago pueden cursar con retraso en el vaciado gástrico. La ecografía es la técnica de elección en estos casos.
    - Neoplasias: cursan con engrosamiento de la pared y pérdida de la estratificación normal. Las neoplasias de tipo focal incluyen el carcinoma, el adenocarcinoma, el leiomioma y el leiomiosarcoma. Estas suelen ocasionar una obstrucción mecánica parcial y crónica. El linfoma suele se caracteriza por un engrosamiento infiltrativo de la pared y pérdida de las capas que generalmente no protruye hacia la luz, suele ser de tipo difuso o multifocal. En todos los casos, se asocian con linfadenopatía mesentérica.

- **Obstrucción funcional (íleo funcional o paralítico):** Se caracteriza por una dilatación generalizada y uniforme del TGI debido a la falta de peristaltismo. Las causas principales que causan el cese del peristaltismo gastrointestinal son anomalías vasculares o neuromusculares. Entre las enfermedades que provocan íleo funcional se incluyen las enteritis víricas (parvovirosis), peritonitis, compromisos vasculares (vólvulo), traumatismos espinales (daño neurológico) y las enfermedades del sistema nervioso autónomo, por ejemplo la disautonomía. En general, la radiología es la técnica de elección en estos casos ya que la ecografía se ve limitada por la presencia de gas. Sin embargo, la ecografía nos puede ayudar en algunos de estos casos para poder diferenciar si se trata de una obstrucción funcional o de una obstrucción mecánica distal, puesto que una obstrucción de tipo mecánico que se localice en una porción muy distal del intestino nos podría dar una imagen radiológica similar a la de un íleo funcional.
- **Enfermedad inflamatoria intestinal (EII)**: no suelen asociarse con alteraciones radiográficas. La característica ecográfica más frecuente de las enfermedades inflamatorias intestinales es el engrosamiento de leve a moderado de la pared, aunque no se trata de un signo específico. Algunos parámetros útiles para distinguirlas de las enfermedades neoplásicas son la simetría, extensión del engrosamiento de la pared e identificación de la estratificación normal (Pennick *et al.* 2003). Las EII suelen caracterizarse por presentar un engrosamiento extenso y simétrico de la pared en la que se conserva la estratificación normal. Sin embargo, según la gravedad de la enfermedad y de la duración de proceso, los hallazgos ecográficos pueden variar desde una imagen ecográfica del TGI totalmente normal hasta pérdida de la estratificación normal de la pared. En ocasiones, las EII se asocian con un aumento difuso de la ecogenicidad de la mucosa o presencia de un punteado hiperecogénico en la mucosa (Baez *et al.* 1999; Pennick *et al.* 2003). La presencia de líneas hiperecoicas dentro de la mucosa, perpendiculares a la luz, suelen corresponder a conductos lácteos dilatados. Esta característica se asocia normalmente a enteropatía perdedora de proteínas y linfangiectasia (Sutherland-Smith *et al.* 2007).
- **Úlceras:** no suelen asociarse con alteraciones radiográficas. Ecográficamente pueden verse como pequeños defectos de la mucosa rodeados de microburbujas hiperecoicas acumuladas en el lugar de la lesión. Además, en la pared lesionada de algunos animales puede verse también un punteado hiperecogénico, compatible con la presencia de gas que atraviesa la pared.

BAZO

Ante la sospecha de una alteración del bazo en las radiografías, la ecografía aportará una gran cantidad de información adicional, especialmente considerando que sólo una parte del bazo es visible radiográficamente y que incluso en ocasiones, y especialmente en gatos, éste puede no visualizarse. La ecografía será de gran utilidad para poder confirmar la localización esplénica de una masa, evaluar el parénquima esplénico, poder también reducir en ocasiones la lista de diagnósticos diferenciales, así como guiar la toma de muestras citológicas. El uso del Doppler también será de gran ayuda para evaluar la vascularización y poder confirmar la presencia de torsiones esplénicas o infartos.

- **Lesiones focales:** Radiográficamente se pueden visualizar si son de gran tamaño; la ecografía permitirá visualizar lesiones de menor tamaño así como guiar la toma de muestras. La presencia de lesiones focales o multifocales en el parénquima esplénico sigue siendo inespecífico y tanto puede corresponder

a una lesión benigna (hematopoyesis extramedular, hiperplasia nodular, hematoma o infección) como a una lesión maligna (infiltración neoplásica-linfoma, mastocitoma, sarcoma histiocítico o histiocitosis diseminada- o enfermedad metastásica). Las áreas de infarto esplénico tienen un aspecto ecogénico similar a la de la torsión esplénica.

- **Esplenomegalia:** Radiográficamente, se produce un desplazamiento de las estructuras próximas. En una proyección lateral, los intestinos se desplazan en dirección dorsal y caudal y el riñón izquierdo se desplaza caudalmente. Un indicador sugerente de esplenomegalia en el gato es que se observe en la proyección lateral el cuerpo y la cola del bazo. La ecografía aportará información sobre el aspecto del parénquima, pudiendo ayudar al diagnóstico diferencial. Las causas de una esplenomegalia difusa con cualquier tipo de ecogenicidad son muy diversas. Tanto la pueden producir lesiones benignas como hiperplasia nodular, hematopoyesis extramedular o abscesos, como lesiones malignas, como los linfomas histiocitosis maligna y mastocitomas. Será la citología o histopatología la que dará el diagnóstico definitivo.

- **Torsión esplénica:** Radiológicamente se observa un aumento de la silueta esplénica con límites redondeados y sobre todo una posición anormal. No se puede distinguir la cabeza del bazo en su posición dorsal en una proyección VD o se observa una opacidad de tejido blando en forma de C en el abdomen craneal en ambas proyecciones. La presencia de líquido libre que suele acompañar a esta patología hace que se pierda el detalle de las serosas. Si además se produce necrosis esplénica (necrosis enfisematosa) se puede llegar a observar presencia de gas en el parénquima. La ecografía permite confirmar el diagnóstico de manera más clara en caso de sospecha o mostrarlo en casos en los que no se pueda visualizar radiográficamente. Ecográficamente se observa una esplenomegalia difusa con un parénquima hipoecogénico con múltiples líneas hiperecogénicas por todo el parénquima dándole un aspecto esmerilado, reticulado. En la luz de los vasos puede observarse la presencia de ecos intraluminales que sugieren la presencia de trombos. Al evaluar los vasos con Doppler no se observa flujo en ellos. La grasa que rodea al parénquima torsionado es hiperecoica y está descrito un signo bastante específico, aunque no patognomónico, que es la presencia de un triángulo hiperecoico, perivenoso, localizado en el hilio esplénico. En caso de producirse también una necrosis enfisematosa, se observa la presencia de gas que dificulta el examen ecográfico del bazo.

APARATO URINARIO

Riñones

- **Alteraciones en el tamaño renal**: . La radiología aporta información sobre la posición, tamaño y forma de los riñones. Radiográficamente el perro la longitud normal se encuentra entre 2,5-3,5 la longitud L2. En el gato: los valores normales son de 2,4-3 L2, siendo algo menores en seniles (1.9-2,6 L2). Los gatos castrados también suelen tener un menor tamaño renal La presencia algunos cambios como riñones de pequeño tamaño, irregulares con o sin cálculos o mineralizaciones puede ser ya bastante indicativo de una lesión renal crónica; en estos casos la ecografía aportará además información sobre la ecostructura renal, evaluación de la pelvis e identificación de cálculos radiolúcidos.

En casos de ***renomegalia*** la ecografía será de mucha mayor ayuda para distinguir entre las múltiples causas

- Neoplasia: podemos observar masas de ecogenicidad variable, únicas o múltiples. En caso de linfoma renal se ha descrito también presencia de halo hipoecoico en la región subcapsular, aun que el diagnóstico definitivo se alcanza mediante aspiración o biopsia.

- Hidronefrosis: se observara como distensión marcada de la pelvis renal con contenido anecogénico. En casos muy marcados puede haber una ausencia casi total de parénquima renal, observándose sólo la cápsula.

- Quites: aparecerán como lesiones esféricas con contenido anecoico, únicos o múltiples, pudiendo llegar a deformar el contorno renal si son de gran tamaño.

- Pseudoquiste perinéfrico: se observa la presencia de un riñón, con frecuencia de menor tamaño, forma irregular y ecostructura alterada, rodeado por líquido contenido dentro de la cápsula.

En casos de ***disminución de tamaño del riñón*** estás se pueden también visualizar radiográficamente. Normalmente asociado a enfermedad renal crónica, la ecografía nos permite evaluar la ecostructura, pudiendo detectar pérdida de definición corticomedular, evaluar la pelvis renal y determinar la presencia de *infartos*, que aparecen como regiones hiperecogénicas corticales de forma triangular.
La ecografía también permite detectar la presencia de cálculos renales o mineralizaciones de la pelvis renal, incluso los no detectables radiográficamente por ser radiolúcidos. En casos de sospecha de alteraciones renales agudas (como fallo renal agudo, intoxicación – por ejemplo por etilenglicol-, pielonefritis) la ecografía también nos permite detectar alteraciones que no son detectables ecográficamente, como cambios en ecogenicidad (aumento de ecogenicidad cortical, signo de banda medular), distensión leve de la pelvis renal o presencia de efusión perirenal que no son detectables mediante radiografías simples.

Uréteres

Aun que los uréteres normales no son visibles en radiografías simples, éstas pueden mostrar la presencia de **cálculos** radiopacos en región compatible con su localización. El uso de la ecografía en estos casos permitirá también evaluar si estos están causando signos de obstrucción.
En casos de **hidrouréter**, la ecografía será la técnica de elección. Aun que distensiones ureterales muy marcadas pueden llegar a visualizarse en radiografías simples. La ecografía permitirá evaluar la causa de la distensión ureteral, incluyendo cálculos, masas vesicales o ureterales.
En el diagnóstico de **uréteres ectópicos**, ambas técnicas son útiles y utilizadas. A menudo la ecografía será la primera prueba utilizada al no ser invasiva, pero la no visualización de la ectopia no descarta su presencia, y aun que se detecte, determinar el lugar de inserción del uréter y el tipo de ectopia suele requerir el uso de la urografía excretora.

Vejiga

La presencia de alteraciones en la vejiga será también mejor evaluada por ecografía. Aun que la radiografía puede proporcionar información sobre la presencia de **cálculos**, no detectará la presencia de los que son radiolúcidos sin el uso de contraste.
La presencia de **cistitis** y **masas vesicales** también se puede detectar radiográficamente mediante la visualización de engrosamiento de la pared y de defectos de llenado respectivamente al utilizar técnicas de contraste. Sin embargo, la ecografía permitirá la visualización de estas lesiones sin el uso de contraste, de forma más rápida, precisa y menos invasiva, sin la necesidad de sedación o anestesia. Así mismo permitirá evaluar la posible obstrucción de los uréteres por parte de la masa, al poder determinar la presencia de hidrouréter y hidronefrosis. La ecografía también es más sensible que la radiografía para detectar pequeñas cantidades gas en la pared vesical, como en casos de cistitis enfisematosa.
La ecografía también permite visualizar la presencia de **coágulos**, como estructuras hiperecoicas o heterogéneas, de forma poco definida, no adheridas a la pared y sin flujo.

APARATO REPRODUCTOR

Útero y ovarios

De forma fisiológica los ovarios y el útero no son visibles radiográficamente, exceptuando algunos casos en los que se puede llegar a ver la región del cuello uterino entre el colon y la vejiga en perras normales. Tanto el útero distendidos como los ovarios muy aumentados de tamaño pueden llegar a ser visibles.

- **Piómetra**: la radiografía puede mostrar un útero aumentado de tamaño, mediante la visualización de estructuras tubulares con opacidad de tejido blando en abdomen ventral y lateral, que pueden llegar a seguirse hasta colocarse entre colon y vejiga. A pesar de ello, la ecografía permite detectar lesiones más sutiles o iniciales como hiperplasia endometrial quística, piómetras con úteros menos distendidos o distinguir entre un útero gestante o patológico en casos de historia desconocida o dudosa.

- **Gestación**: la ecografía permite detectar la gestación de forma más temprana y fiable y es por ello la técnica de elección para el diagnóstico. La radiografía sin embargo permite en gestaciones tardías (a partir del día 45 aproximadamente, que es cuando los fetos ya están mineralizados) evaluar de manera más fiable el número de fetos y evaluar su tamaño en relación al canal del parto. En casos de distocias y problemas en el momento del parto permite también evaluar el estado del feto, pudiendo determinar si está vivo y el estrés detal mediante la detección y medida de la frecuencia cardíaca.

- **Neoplasia ovárica**: Los ovarios no serán visibles en su estado fisiológico, pero si como masas abdominales en casos de neoplasia. Su localización radiográfica como masas en abdomen dorsal o medio, caudales a los riñones que incluso pueden producir un efecto de tracción con desplazamiento ventral del polo caudal del riñón respectivo, es sugerente de un origen ovárico, pero la ecografía ayudará a su confirmación, con la presencia de masas normalmente heterogéneas y a menudo quística que pueden ser bilaterales.

- **Quistes ováricos**: si los ovarios son poliquísticos pueden alcanzar tamaños considerables y ser visibles radiográficamente. Ecográficamente se visualizarán como estructuras compuestas de múltiples quistes anecoicos.

Próstata

Las lesiones a nivel del parénquima prostático también se caracterizan de forma más precisa ecográficamente. La mayoría de lesiones prostáticas se visualizarán radiográficamente como prostatomegalia, por lo que los cambios no son específicos, pero la radiografía nos permite evaluar alteraciones asociadas, como compresión del colon/recto, posible linfadenopatía o lesiones óseas asociadas a neoplasia prostática. El uso de la ecografía permite caracterizar mejor las lesiones, evaluar el parénquima prostático y guiar la toma de muestras.

- **Hiperplasia prostática benigna**: En la ecografía se observa un parénquima heterogéneo con presencia de múltiples quistes < a 1 cm que se corresponde con quistes de secreción prostática. Se pueden observar también áreas hiperecogénicas secundarias a fibrosis o cambios vasculares.

- **Quistes prostáticos**: La presencia de quistes de diferente tamaño puede distorsionar la forma simétrica de la próstata radiológicamente. El contenido es anecogénico y con refuerzo posterior. Presentan una pared fina y pueden ser algo irregulares. Su presencia se puede asociar en ocasiones a neoplasia y prostatitis.

- **Absceso prostático**: En el interior del parénquima prostático se observa una estructura con límites irregulares y con un contenido hipoecogénico que puede presentar punteado ecogénico en su interior. Pueden presentar una pared engrosada y septos, e inclusiones de gas en infecciones con bacterias formadoras de gas.

- **Quistes paraprostáticos**: Radiológicamente se visualiza otra estructura de opacidad tejido blando adyacente a la vejiga, craneal, a la misma altura o caudal a la vejiga. Para identificar cuál de las estructuras es la vejiga se puede realizar una cistografía retrógrada. En ocasiones puede observarse áreas mineralizadas del quiste, generalmente con aspecto de cáscara de huevo. En la ecografía se visualiza una estructura con contenido anecogénico. Si las paredes están mineralizadas tienen una apariencia hiperecogénica con sombra acústica.

- **Prostatitis**: Se suele acompañar de prostatomegalia, aunque el tamaño de la próstata puede mantenerse dentro de la normalidad. El parénquima es heterogéneo y por lo general, presenta un aumento de la ecogenicidad, Se pueden observar áreas irregulares quísticas con un contenido ecogénico que se correlaciona con la presencia de abscesos. Puede observarse la presencia de mineralización del parénquima. Si hay linfadenopatía regional, suele ser leve. En ocasiones se observa reacción inflamatoria en la grasa circundante a la próstata, con un aumento de la ecogenicidad de la zona.

- **Neoplasia**: Por lo general se observa una próstata aumentada de tamaño, con un parénquima heterogéneo y es frecuente la presencia de áreas quísticas con una pared irregular y un contenido hipoecogénico. También pueden observarse áreas hiperecogénicas con sombra acústica características de calcificación del parénquima tumoral. La cápsula puede estar afectada y observarse una extensión de tejido tumoral a los tejidos adyacentes. Es frecuente también la presencia de nódulos linfáticos ilíacos mediales e hipogástricos infiltrados, con un aumento de tamaño e hipoecogénicos. En casos muy agresivos se puede observar la presencia de carcinomatosis abdominal con nódulos hiperecogénicos distribuidos por el mesenterio y proliferación ósea irregular en la cara ventral de los cuerpos de las últimas vértebras lumbares.

Testículos

Aun que un aumento del tamaño testicular se puede detectar radiográficamente, para su exploración detallada y caracterización de la lesión se requiere el uso de ecografía.

- **Neoplasia**: presencia de nódulos que pueden presentar ecogenicidad variable y zonas quísticas, pueden ser únicos, múltiples y uni o bilaterales.

- **Epididimitis**: El epidídimo aparece engrosado e hiperecogénico. Señal Doppler aumentada.

- **Orquitis**: Aumento del tamaño y aumento de ecogenicidad de todo el parénquima de forma uniforme, así como del epidídimo, sobre todo en los cuadros agudos. Se puede observar líquido alrededor del testículo.

- **Torsión**: Aumento de tamaño del testículo torsionado en casos agudos, con presencia de vasos que no evidencian flujo vascular en su interior. En función de la duración de la ausencia de vascularización, la ecogenicidad y el tamaño del testículo pueden variar. Cuando se produce en animales criptórquidos, se puede observar acúmulo de líquido en la cavidad abdominal o escrotal.

ADRENALES

La ecografía también será la técnica de elección para evaluar las glándulas adrenales, que no son visibles radiográficamente de manera normal (con la excepción de gatos viejos, en los que pueden aparecer mineralizadas, siendo este un hallazgo sin relevancia clínica).
Los aumentos ligeros de adrenales, incluyendo hiperplasias y neoplasias de pequeño tamaño sólo son detectables ecográficamente.
Ante el hallazgo radiográfico de una masa en localización compatible con adrenal, la ecografía también permite confirmar la sospecha del origen adrenal (si se confirma su localización y no se visualiza la adrenal normal correspondiente). Además permitirá la evaluación de los vasos circundantes (aorta, cava, venas y arterias renales), para evaluar la posible invasión o formación de trombos antes de plantearse una cirugía en casos de masas adrenales.

NÓDULOS LINFÁTICOS

Los nódulos linfáticos son difíciles de visualizar radiográficamente y normalmente no se puede confirmar si la alteración que visualizamos se corresponde con un nódulo linfático. Así, la presencia radiográfica de una masa abdominal sin origen claro tendrá que incluir en el diagnóstico diferencial linfadenopatía pero sólo la ecografía podrá confirmar su origen real. En casos de linfadenopatía sublumbar (nódulos linfáticos ilíacos mediales, hipogástricos y de la cadena aórtica), la presencia de una masa sublumbar en su localización sí es compatible con esta linfadenopatía. La ecografía confirma su origen y permite realizar aspiraciones.

EFUSIÓN ABDOMINAL

La presencia de líquido libre es una de las principales indicaciones para realizar una ecografía abdominal. Aun que en ocasiones podemos obtener información útil de la radiografía, la ecografía abdominal será de mayor ayuda al permitirnos evaluar mejor la cavidad abdominal. Ente la presencia de una marcada cantidad de líquido, la visualización de la mayoría de los órganos abdominales no será posible. Aun que incluso en estas situaciones se puede a veces obtener información útil (como por ejemplo la dirección desplazamiento de estructuras gastrointestinales que contengan

gas puede sugerir la presencia de una masa u organomegalia), la ecografía será imprescindible para poder evaluar con detalle los órganos.
Ante la situación de la sospecha de una pequeña cantidad de líquido libre, la ecografía también será vital para identificarlo. En el caso por ejemplo de cachorros o animales delgados, que presentan poco detalle de las serosas abdominales de manera normal, puede ser imposible confirmar la presencia de una pequeña o moderada cantidad de efusión abdominal mediante la radiografía. La ecografía será entonces también muy útil para confirmar o descartar la presencia de líquido así como evaluar posibles orígenes (rotura de vejiga, hemorragia interna, perforación, alteraciones hepáticas, taponamiento cardíaco…) y guiar la toma de muestras para su posterior análisis. En caso de una cantidad poco marcada de líquido libre, las mejores localizaciones para visualizarlo suelen ser entre los lóbulos hepáticos y cranealmente a la vejiga. Para la toma de muestras en estos casos, los laterales del abdomen suelen ser localizaciones en las que se puede tomar una muestra ecoguiada del líquido de manera segura.

MASAS ABDOMINALES

En varias ocasiones no es posible determinar o confirmar el origen de una masa abdominal radiográficamente, aunque según su localización y desplazamiento de otros órganos se oriente el diagnóstico diferencial. La ecografía es en estos casos de indudable valor para determinar de qué órgano puede provenir la masa, así como para valorar otras alteraciones o metástasis en órganos abdominales y guiar una AFF o biopsia de la masa.

BIBLIOGRAFÍA:

1. Baez *et al.* Radiographic, ultrasonographic, and endoscopic findings in cats with inflammatory bowel disease of the stomach and small intestine: 33 cases (1990-1997). JAVMA 1999; 215:349-354.
2. Bar F, Gaschen L. BSAVA Manual of Canine and Feline Ultrasonography. Gloucester UK, 2011.
3. Barthez PY *et al.* Ultrasonography of the adrenal glands in the dog, cat and ferret. Vet Clin North Am: Small Anim Pract 1998; 28:869-885.
4. Cuccovillo A, Lamb CR. Cellular features of ultrasonographic target lesions of the liver and spleen in 21 dogs. Vet Radiol Ultrasound 2002; 43:275-278.
5. d'Anjou *et al*. Ultrasonographic diagnosis of portosystemic shunting in dogs and cats. Evt Radiol Ultrasound 2004; 45:424-437
6. Dennis R, Kirberger RM, Barr F, Wrigley RH. Handbook of small animal radiology and ultrasound, 2nd edition. Philadelphia: W.B. Saunders Company, 2010.
7. García *et al.* Ultrasonography of small intestinal obstructions: a contemporary approach. J Small Anim Pract 2011; 52:484-490.
8. Hetch *et al.* Imaging findings in pancreatic neoplasias and nodular hyperplasia in 19 cats. Vet Radiol Ultrasound 2007; 48:45-50.
9. Holloway A, O'Brien R. Perirenal effusion in dogs and cats with acute renal failure. Vet Rad Ultrasound 2007; 48:574-579
10. Kinns J, Mai W. Association between malignancy and sonographic heterogeneity in canine and feline abdominal lymph nodes. Vet Radiol Ultrasound 2007; 48: 565-569.
11. Lamb CR. Ultrasonographic diagnosis of congenital portosystemic shunts in dogs. Vet Radiol Ultrasound 1996; 37:281-288.
12. Lamb CR. Ultrasonography of portosystemic shunts in dogs and cats. Vet Clin North Am Small Anim Pract 1998; 37:281-288.
13. Mai W. The hilar perivenous hyperechoic triangle as a sign of acute splenic torsion in dogs. Vet Radiol Ultrasound 2006; 47: 487-491

14. Nyland TG, Mattoon JS. Small Animal Diagnostic Ultrasound, 2nd edition. Philadelphia: W.B. Saunders Company, 2002.
15. O'Brien *et al.* Contrast harmonic ultrasound of spontaneous liver nodules in 32 dogs. Vet Radiol Ultrasound 2004; 45:547-553.
16. O'Brien R, Barr F. BSAVA Manual of Canine and Feline Abdominal imaging. Gloucester UK 2009.
17. Pennick *et al.* Diagnostic value of ultrasonography in differentiating canine enteritis from intestinal neoplasias. Vet Radiol Ultrasound 2003; 44:570-575.
18. Pennick D, d'Anjou MA. Atlas of Small Animal Ultrasonography. Iowa: Blackwell, 2008.
19. Sarma *et al.* Comparison of radiography and ultrasonography for diagnosing small intestinal mechanical obstruction in vomiting dogs. Vet Radiol Ultrasound 2011; 52:248-55.
20. Schwarz *et al.* Hepatic abscess in 13 dogs: A review of the ultrasonographic findings, clinical data and therapeutic options. Vet Radiol Ultrasound 1998; 39:357-365.
21. Stonwater *et al.* Ultrasonographic features of canine hepatic nodular hyperplasia. Vet Radiol Ultrasound 1990; 31:268-272.
22. Sutherland-Smith *et al.* The morphological significance of ultrasonographic intestinal hyperechoic striations in dogs. Vet Radiol Ultrasound 2007; 48:51-57.
23. Szatmari *et al.* Ultrasonographic features in dogs with hyperamonemia: 90 cases (2000-2002). JAVMA 2004; 224:717-727.
24. Thrall DE. Textbook of Veterinary Diagnostic Radiology, 4th edition. Philadelphia: W.B. Saunders Company, 2002.
25. Valdez A et al. Association between renal hypoechoic subcapsular thickening and lymphosarcoma in cats. Vet Radiol Ultrasound 2007; 48:357-360.