Caso 2

Toni Navarro
Acreditado AVEPA Traumatología y Ortopedia
Hospital Veterinario Nexo Menescal
Fundación Veterinaria Universidad de Murcia

LO PARA TRATAMIENTO DE ROTURA DE LIGAMENTO CRUZADO CRANEAL

- Caso clínico: Se presentó en consulta un perro de raza “Perro de aguas español”, de tres años de edad, hembra esterilizada y de 19 kgrs de peso, con cojera de miembro pélvico izquierdo de varias semanas de evolución sin respuesta a antiinflamatorios. Durante el examen físico se apreció dolor a la extensión de la rodilla, leve aumento de grosor de la misma especialmente en la zona medial al ligamento rotuliano y prueba de compresión tibial positiva. La posición de la rótula es anatómica y no existe un exceso de laxitud rotacional interna de la rodilla. El resto del examen es normal. El diagnóstico presuntivo fue de rotura de ligamento cruzado craneal. Se planificó un tratamiento quirúrgico mediante la técnica de osteotomía radial de la tibia proximal y cambio del ángulo de la meseta tibial respecto a su eje mecánico axial (TPLO en siglas en idioma ingles). Para ello se realizó un estudio radiológico bajo sedación del animal y proyecciones medio laterales de tibia y frontales, incluyendo el tarso y rodilla con superposición de cóndilos femorales y tibiales añadiendo una con corrección de magnificación (imagen 1 y 2). En la proyección medio lateral se comprobó que no presentaba una enfermedad degenerativa articular avanzada y se calculó un ángulo de la meseta tibial de 30 grados. Se eligió una hoja de corte radial de 18 mm de radio y se planificó una osteotomía a 14 mm desde la tuberosidad tibial en perpendicular a la cresta tibial para tener un margen de seguridad amplio de la misma y a la vez centrar la osteotomía en mitad de la meseta tibial. El tamaño de la placa específica de TPLO que encajaba en la tibia proximal fue para tornillos de 2.7 mm de diámetro. Se obtuvo una rotación de 7.7 mm para lograr un ángulo postoperatorio de la meseta tibial de 6.5 grados (imagen 3). En la vista frontal se comprobó que presentaba una mínima torsión tibial externa y leve valgo proximal y que la cabeza del peroné no estaba unida por sinostosis a la tibia que dificultara la rotación.

Imagen 1

Imagen 2

Imagen 3

LO PARA TRATAMIENTO DE ROTURA DE LIGAMENTO CRUZADO CRANEAL

- Tratamiento: Mediante un abordaje medial a la tibia y rodilla proximal se realizó una artrotomía medial reducida colocando un distractor de rodilla tamaño mediano. En la exploración se comprobó que la rotura del ligamento cruzado craneal era completa y además se observó una rotura del polo caudal del menisco medial en forma de asa de cubo (imagen 4). Se realizó una meniscectomía parcial de este zona dañada de menisco. Se lavó con suero fisiológico, se suturó la cápsula articular y se procedió a realizar la osteotomía radial. Como aspectos a reseñar se destaca el uso del fijador externo temporal para guía de la osteotomía (JIG)(imagen 5); el completar la osteotomía con presión digital en cabeza de peroné para notar el final de la misma y no dañar a la arteria tibial craneal evitando el empleo de gasas; de protección en zona caudal; para la exactitud de la rotación se utilizó un medidor de castroviejo de oftalmología; se bloqueó la fijación de la osteotomía con una aguja Kirschner de 1.2 mm temporal y con una pinza de doble punta en posición caudo craneal con compresión. La placa de osteosíntesis empleada fue una especifica para TPLO (Depuy Synthes, Suiza) para tornillos 2,7 mm de diámetro y con cuatro tornillos de bloqueo , tres en la cabeza de la placa y uno en la cola. El orden de colocación de los tornillos fue el siguiente: primero dos tornillos estándar en la cola en posición de compresión sin ajustarlos en un principio y posteriormente el tornillo de bloqueo proximal más cercano a la osteotomía. Se reajustaron los tornillos de la cola para obtener compresión y se colocaron el resto de tornillos de bloqueo. Finalmente se suturó el tendón común de los músculos semitendinoso, gracilis y sartorius recubriendo la placa. El tejido subcutáneo y piel con sutura continua. Se tomaron radiografías postoperatorias inmediatas para comprobar la posición de los implantes, el centrado de la osteotomía y su compresión , y calcular el ángulo modificado de la meseta tibial(imágenes 6, 7 y 8). No se utilizó vendaje postoperatorio pero las heridas quirúrgicas se protegieron con apósito estéril durante todo el proceso de cicatrización, se aplicó frío local en la primeras horas y se prescribió un antiinflamatorio durante tres semanas y un antibiótico preventivo 10 días.

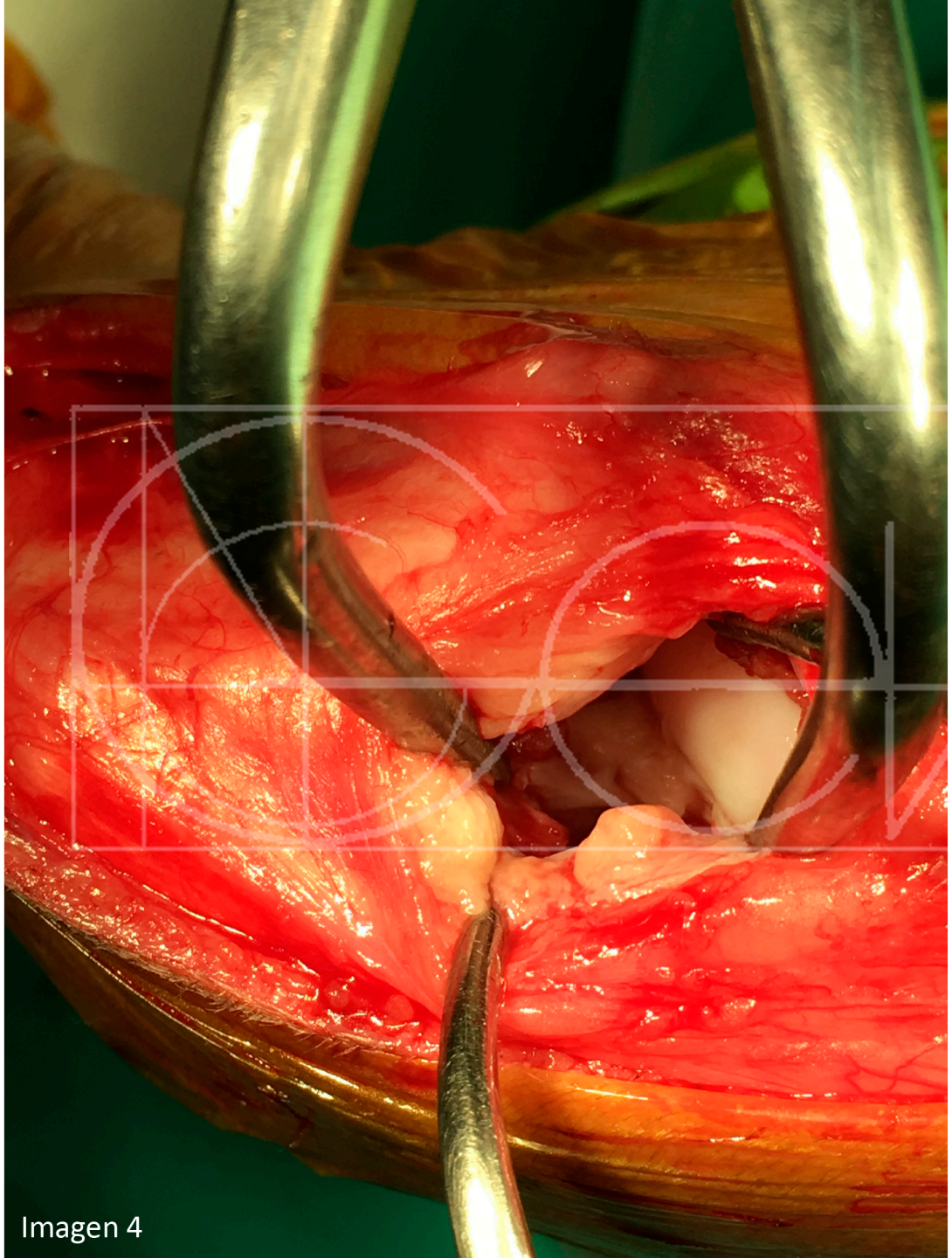

Imagen 4

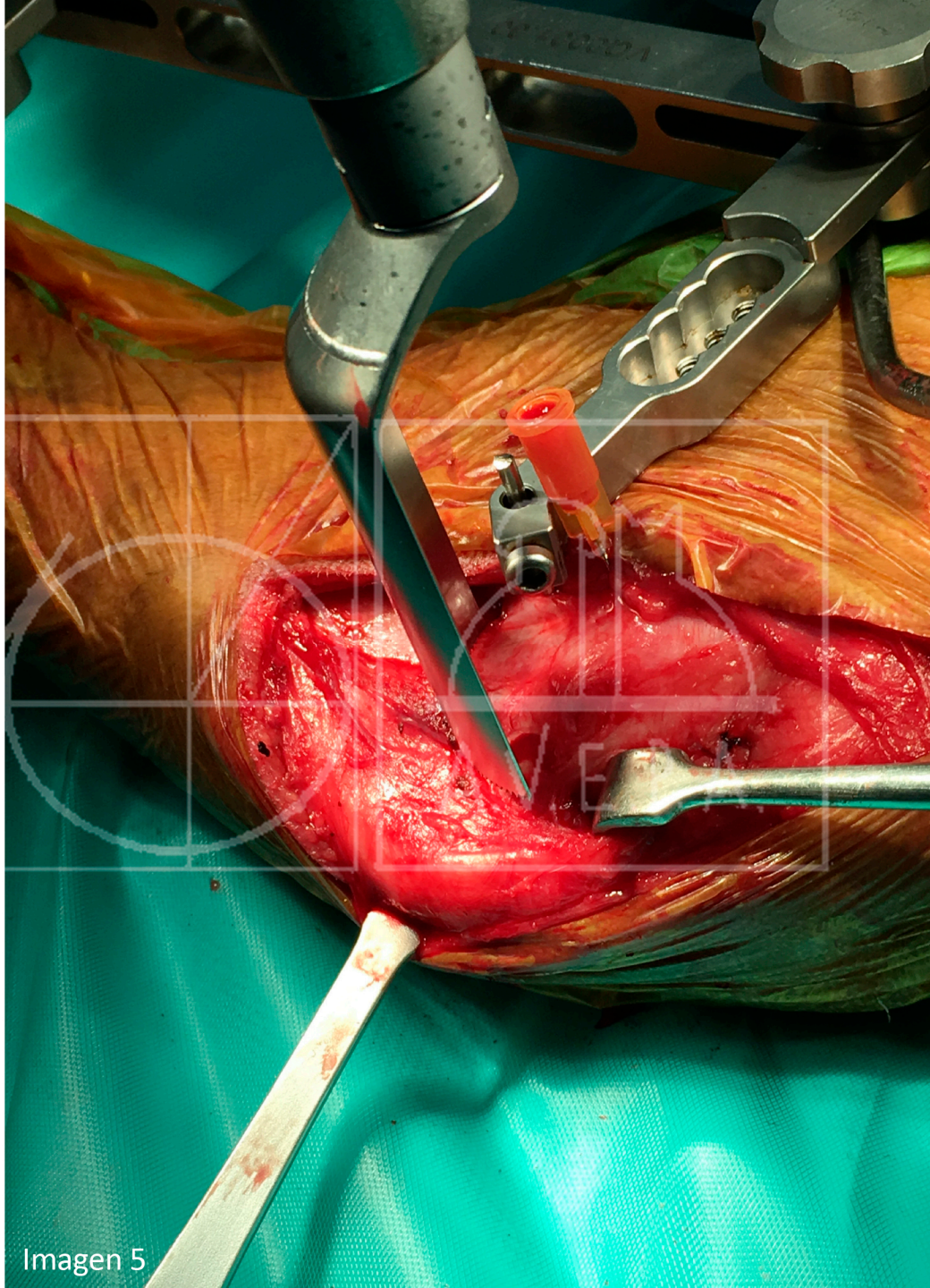

Imagen 5

Imagen 6

Imagen 7

Imagen 8

LO PARA TRATAMIENTO DE ROTURA DE LIGAMENTO CRUZADO CRANEAL

- Evolución: Trascurridos 12 días desde la intervención el perro presentaba ya una mejoría de la cojera y la herida quirúrgica tenía buen aspecto por lo que se retiran los puntos de sutura. A las 8 semanas se examino de nuevo al paciente no presentado cojera y en las radiografías de control obtenidas en proyección medio lateral se observó una unión completa de la osteotomía(imagen 9).

Imagen 9

LO PARA TRATAMIENTO DE ROTURA DE LIGAMENTO CRUZADO CRANEAL

- Comentarios :

1. Diagnóstico e indicación quirúrgica: Las roturas de ligamento cruzado craneal son muy frecuentes y como prueba diagnóstica el autor prefiere la compresión tibial por ser más sensible a otras. En este caso se apreciaba un daño de menisco asociado a la rotura de ligamento y sin embargo no se apreciaba ”click” audible ni excesivo dolor en la manipulación lo que apoya la necesidad de explorar de forma rutinaria la articulación para la detección del daño meniscal. Entre las técnicas usadas por el autor (TTA con varios implantes, TTO, sutura extracapular) se prefiere esta por la precisión de la técnica, la homogeneidad en los resultados con pocas complicaciones, ser versátil a diferentes pesos, ángulos y morfologías tibiales, y poder corregir de forma simultánea leves desviaciones tibiales como torsión o valgo/varo.

2. Planificación: Para centrar la osteotomía y conseguir una correcta nivelación es importante señalar dos marcas de paso de la sierra lo más separadas posible. El uso de un corrector de la magnificación permite tener máxima precisión especialmente para la elección del tamaño de la sierra de corte en casos dudosos como este con pesos de 17 a 22 kgrs.(sierras de 18/21)

3. Empleo del JIG: El uso del JIG permite orientar la osteotomía de forma perpendicular a la tibia y además sirve de referencia para acomodar la placa y dirigir la aguja de bloqueo temporal de forma que no penetre en la articulación. Además doblando la aguja distal se pueden corregir torsiones tibiales.

4. Placa de osteosíntesis y colocación: La placa de bloqueo colocándola en compresión ajusta la osteotomía y ofrece mayor seguridad que las convencionales. Al estar pre-moldeada con los tornillos de bloqueo orientados confluyentes extra-articulares se facilita su colocación.

5. Evolución: Cuando se retira al asa de menisco dañado y se aporta estabilidad inmediata al empuje de la tibia excesivo por la rotura, la mejoría suele ser muy precoz y permanente.