# Caso 4

**Toni Navarro**
**Acreditado AVEPA  Traumatología y Ortopedia**
**Hospital Veterinario Nexo Menescal**
**Fundación Veterinaria Universidad de Murcia**

# FRACTURA CONMINUTA DE ILIÓN Y LUXACIÓN SACROILIACA CONTRALATERAL EN UN GATO ADULTO

- Caso clínico: Nos remitieron un gato adulto de 3 años y 5,5 kgrs. que había caído de un cuarto piso tres días antes presentando una fractura de pelvis múltiple afectándose principalmente el Ilion derecho en varios fragmentos y luxación sacroilíaca contralateral (imágenes 1 y 2)

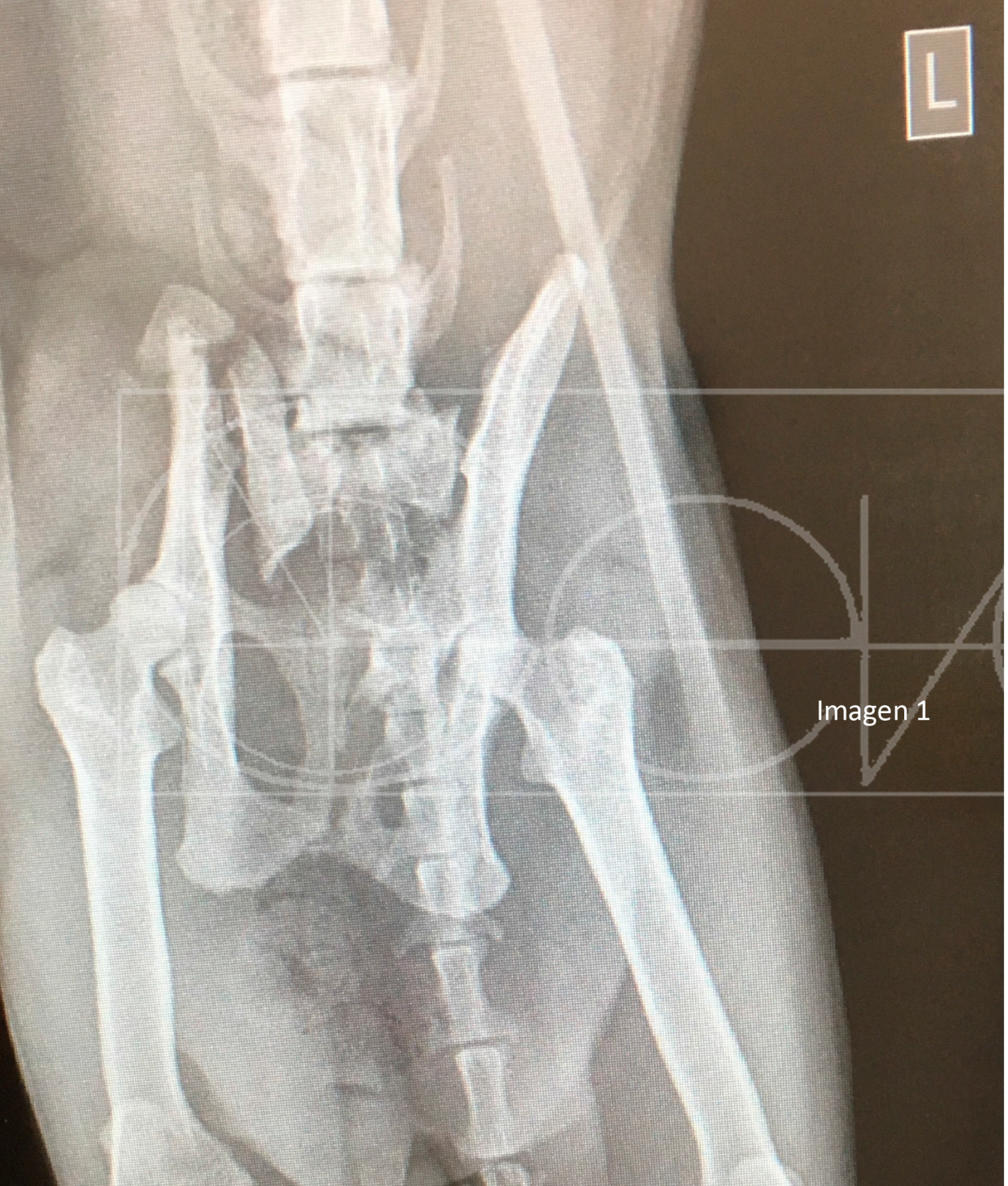


Imagen 1

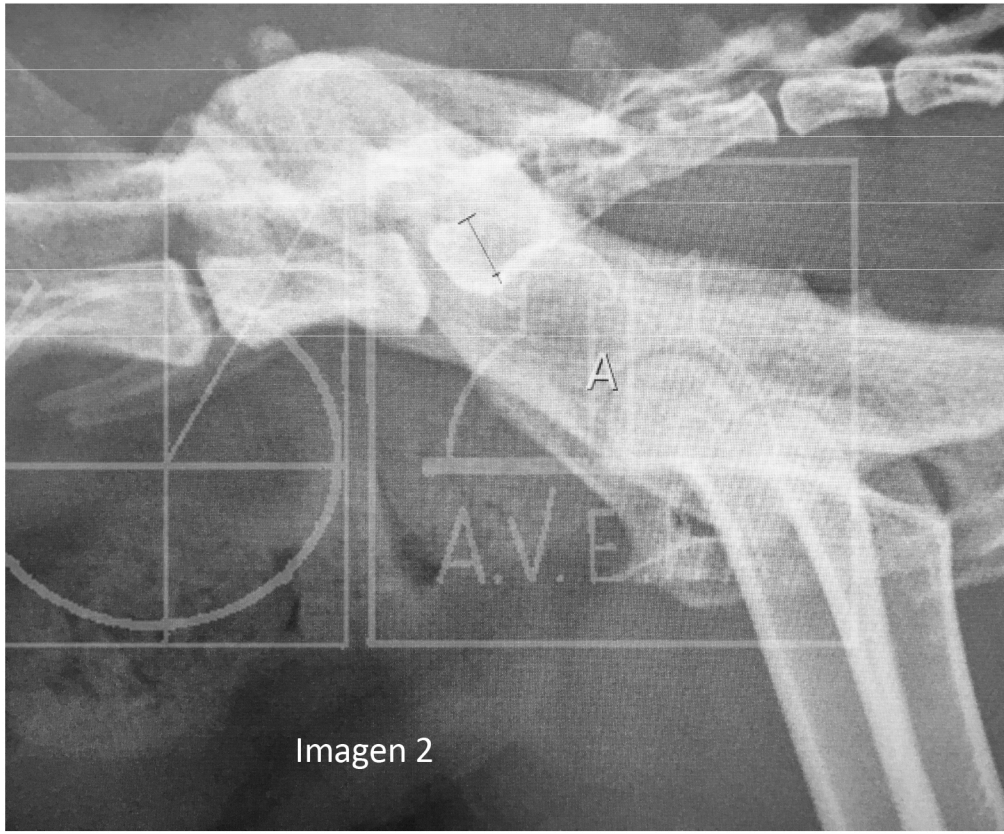


Imagen 2

# FRACTURA DE ILION Y LUXACIÓN SACROILIACA CONTRALATERAL EN UN GATO ADULTO

- Tratamiento: El paciente fue colocado para cirugía en posición lateral abordándose primero la luxación sacroiliaca y posteriormente la fractura del ilion reposicionando al animal en el otro lado. Por abordaje lateral al ilión y sacro se elevó de su inserción parcialmente y dorsalmente el origen del glúteo medio y por separación roma se visualizó la articulación sacro iliaca por dorsal. Para localizar el orificio de roscado en el sacro se visualizó el cartílago articular del sacro felino y su perfil circular. Trazando un circulo imaginario se situó el punto central de este circulo y ligeramente (1mm) en dorsal a él se preparó un orificio de 24 mm siendo el tornillo planeado usar de 22 mm para ocupar un 60% del ala del sacro. El tornillo usado fue de 2,7 mm de diámetro. Como la superficie del sacro felina presenta una angulación craneolateral hacia caudomedial con respecto al plano sagital del paciente el orificio no se realizó en un ángulo perpendicular real puesto que se corría el riesgo de penetrar en la articulación lumbosacra. El orificio en el ilion fue de deslizamiento y se buscó un punto a mitad del ala del ilion y en el primer cuarto de distancia desde caudal de la espina del ilion. Se empleó una arandela para evitar que el tornillo penetrase la cortical del ilion. El tornillo empleado fue autoroscante para evitar dañar la rosca con un pasamachos en caso de frenarse en el final del orificio de roscado. Las sensaciones fueron buenas en la compresión y roscado del tornillo y no se usó ningún método complementario de fijación. La placa empleada en el ilión fue una placa de bloqueo para tornillos 2,4 mm (Instrumevet, UK) reduciéndose previamente los fragmentos con agujas Kirschner desde ventral a dorsal de 1 mm de diámetro (imagen 3). Se realizó un estudio radiológico postoperatorio inmediato para ver la colocación de los implantes (imágenes 4 y 5) y se cubrió las heridas con un apósito estéril.

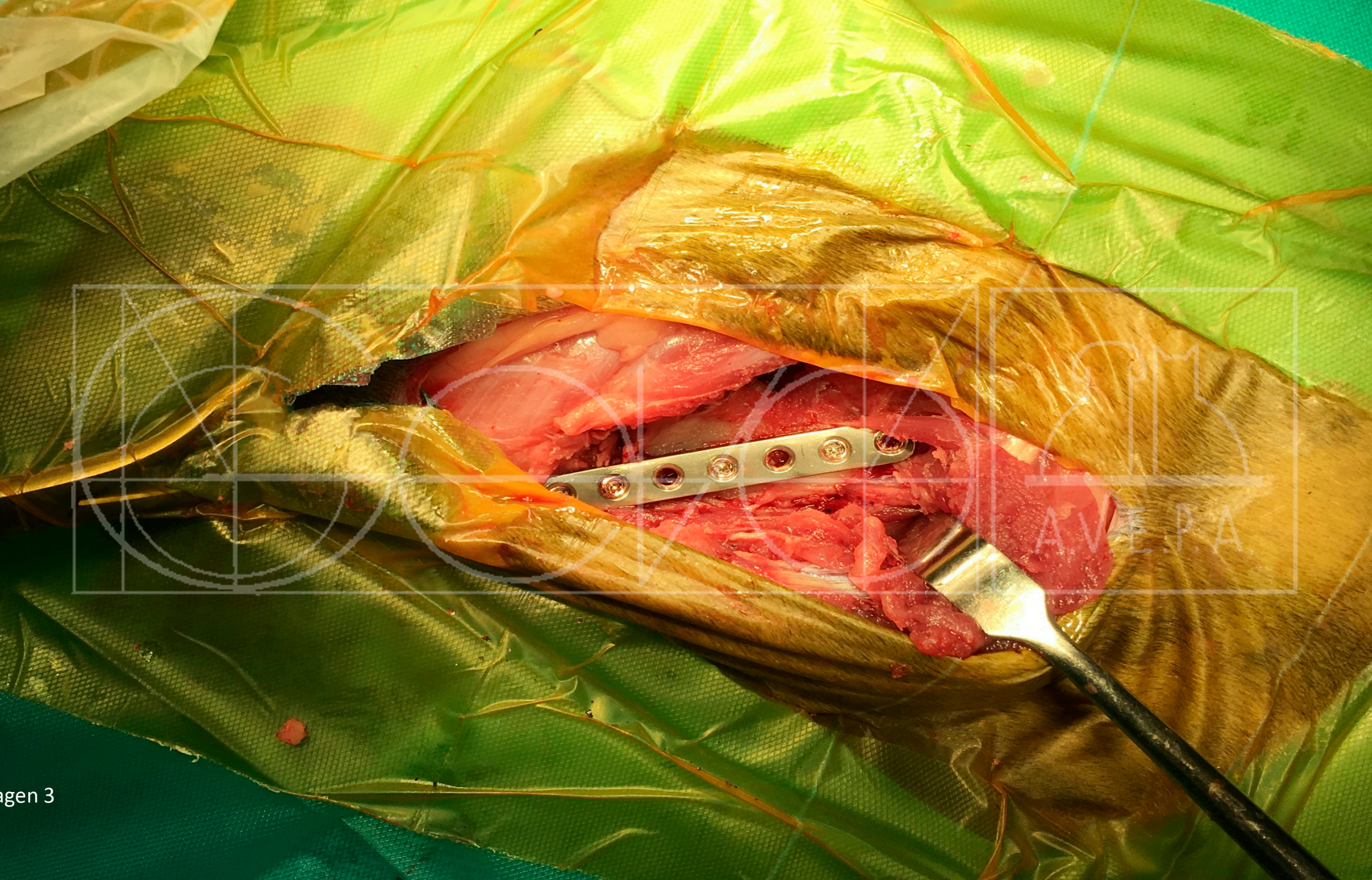

agen 3

Imagen 4

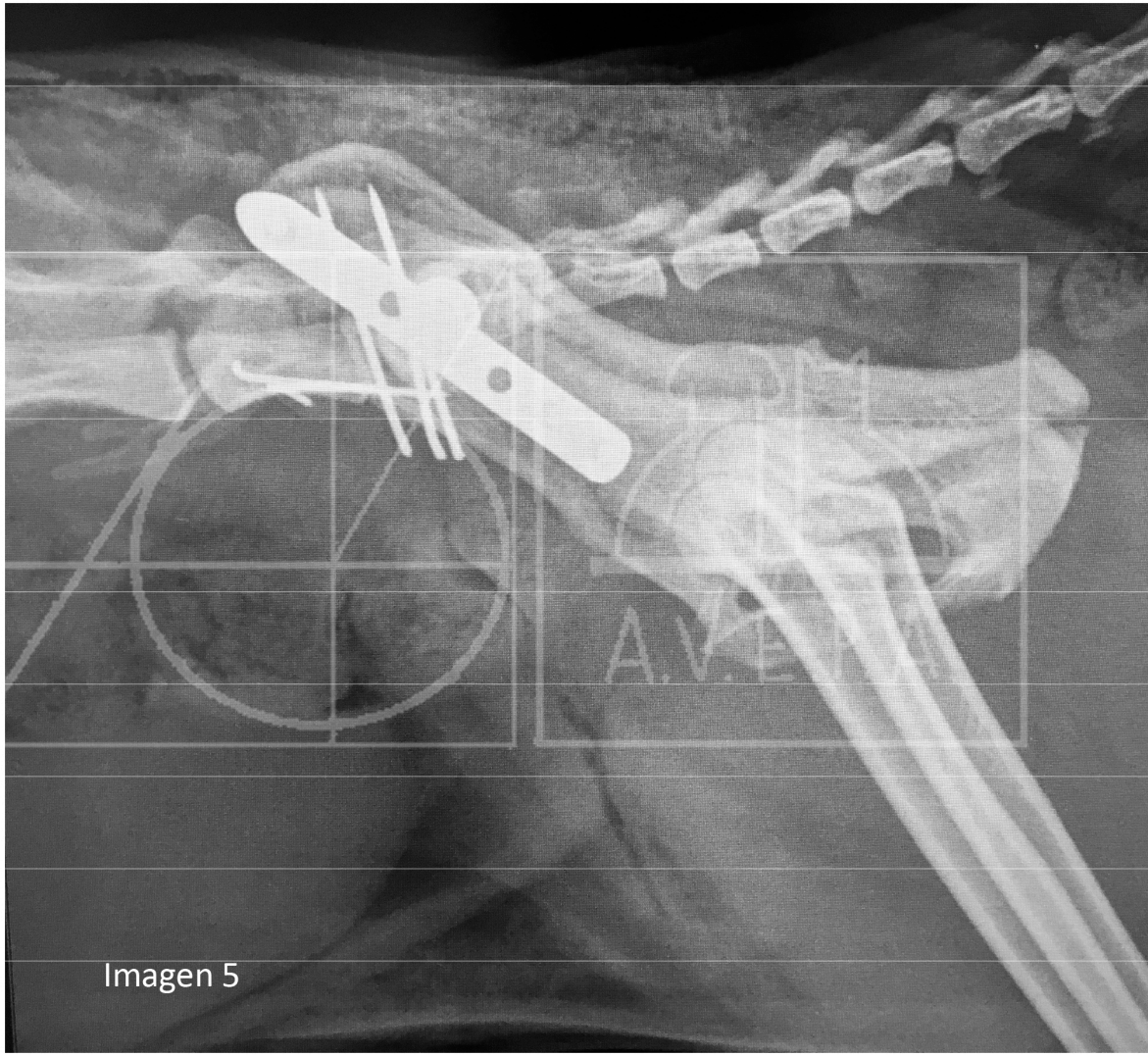

Imagen 5

# FRACTURA DE ILION Y LUXACIÓN SACROILIACA CONTRALATERAL EN UN GATO ADULTO

- Evolución: No se empleó sutura en piel sino intradérmica y el animal fue mostrando una mejoría en el apoyo progresiva en los videos enviados por el dueño. Transcurridas siete semanas de la intervención se realizaron radiografías de control mostrando estas signos de unión ósea y ausencia de movilización de implantes o similar (imágenes 6 y 7).

n 6

Imagen 7

# FRACTURA DE ILION Y LUXACIÓN SACROILIACA CONTRALATERAL EN UN GATO ADULTO

- Comentarios :

1. Diagnóstico e indicación quirúrgica: En las primeras radiografías realizadas por el veterinario que nos remitía este caso no era posible evidenciar la luxación sacroilíaca y el desplazamiento en la pelvis era mínimo (imagen 8) por lo que se propuso esperar unos días a la intervención y realizar nuevas radiografías que si mostraron la luxación y el desplazamiento que provoca estrechamiento del canal pélvico (imagen1).
2. Planificación: El tornillo para una gato de peso superior a 5 kgrs seleccionado es de 2,7 mm de diámetro y medimos antes en las radiografías con corrector de magnificación la longitud adecuada para que ocupe al menos un 60 % del sacro. En gatos de menor peso el tornillo idóneo creemos que es el de 2.4 mm de diámetro. La placa de bloqueo permite una mayor estabilidad cuando el hueso tiene poco agarre por el grosor más fino en esta zona del ilion y la conminución. Si la fractura y luxación son en lados diferentes se prefiere reducir primero la luxación sacroilíaca por tener la pelvis no bloqueda y con mayor juego para la reducción. Si fuera en el mismo lado se prefiere primero la fractura y en segundo paso la luxación para reducir mejor la fractura sin dañar el tornillo colocado.
3. Posición del paciente: Prefiero la posición lateral porque la reducción me parece más sencilla al tener menor presión por ventral y poder desplazar el ilion ventralmente de manera más efectiva para visualizar la articulación del sacro.
4. Tornillo en luxación sacroiliaca: El tornillo auto-roscante y realizar el orificio 2 ó 4 mm más largo de lo previsto ajustando la broca con la guía y el taladro para tener precisión permite enroscar luego el tornillo sin llegar al final del orificio para evitar dañar la rosca lo que aumenta la seguridad del agarre del tornillo.

Imagen 8