Caso 1

Toni Navarro
Acreditado AVEPA Traumatología y Ortopedia
Hospital Veterinario Nexo Menescal
Fundación Veterinaria Universidad de Murcia

DOBLE OSTEOTOMÍA PÉLVICA EN DOGO ALEMAN JOVEN

- Caso clínico: Se presentó en consulta un perro de raza Dogo Alemán, hembra , de 4 meses y medio de edad, 28 kgrs. de peso, con cojera en miembro pélvico derecho de grado 4 (en una escala de 1-5) de aparición aguda e inmediatamente después de una caída por resbalón, según describe el propietario, desde hacía dos semanas aproximadamente. En el examen físico se apreciaba dolor en la palpación y manipulación de la cadera derecha y bajo sedación se percibía un signo de Ortolani positivo de dicha articulación, sin llegar a luxarse la cabeza del fémur por completo. En el estudio radiológico se realizaron proyecciones ventro-dorsales con la cadera extendida (imagen 1) y en posición de distracción (imagen 2). Las imágenes eran compatibles con una subluxación femoral derecha. La articulación contralateral no presentaba alteraciones radiológicas. Se realizó además una tomografía de pelvis y fémur en posición de carga (imagen 3) en la que se apreciaba también esta subluxación de la cadera derecha y zona de esclerosis subcondral y remodelación ósea en el borde acetabular dorsal. El diagnóstico presuntivo fue de rotura de ligamento redondo en la cadera derecha y signos degenerativos incipientes en dicha cadera debido a la subluxación femoral en animal inmaduro.

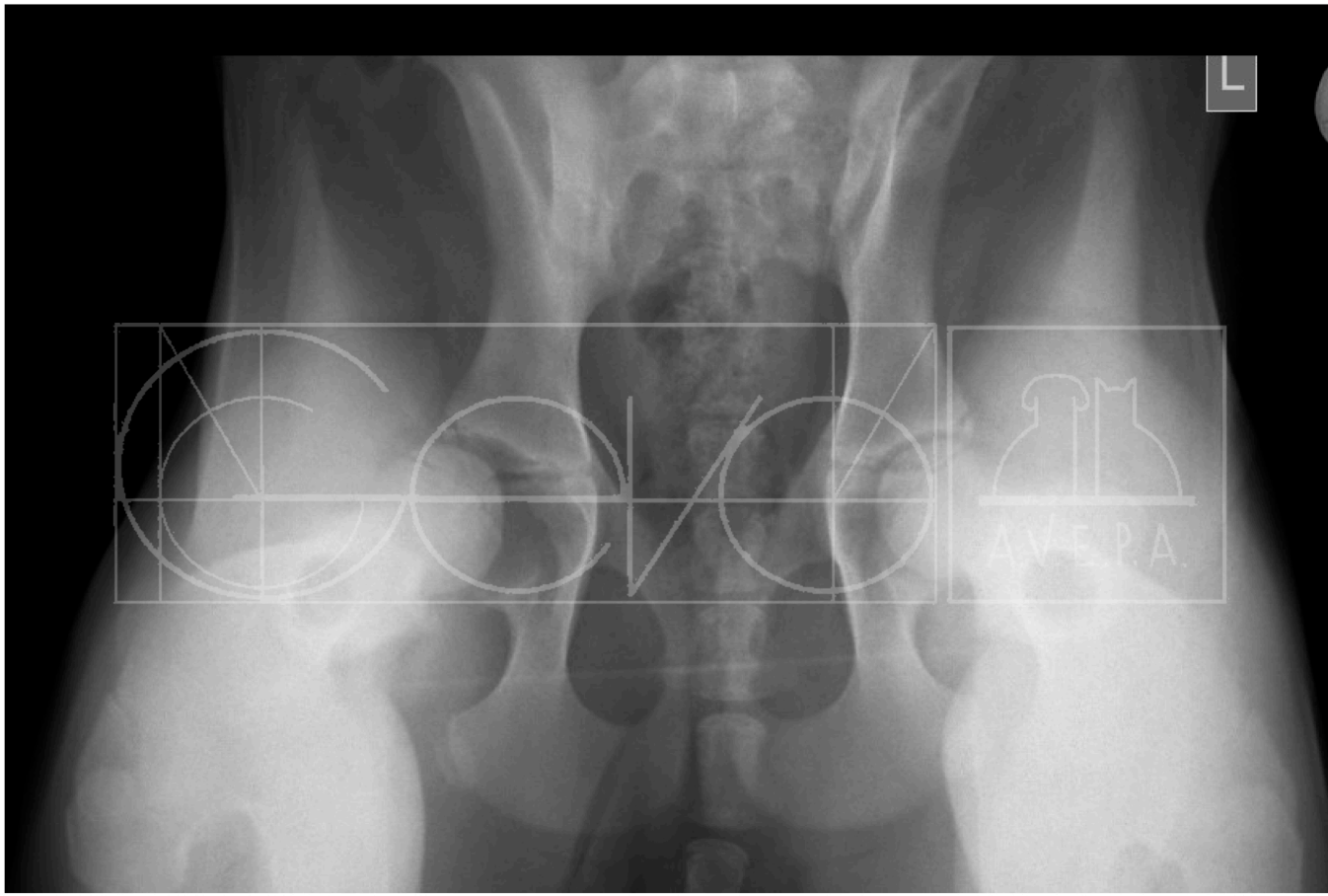

Imagen 2

Imagen 1

agen3

DOBLE OSTEOTOMÍA PÉLVICA EN DOGO ALEMAN JOVEN

- Tratamiento: Se planificó una doble osteotomía pélvica para restaurar la estabilidad en la cadera. Mediante un abordaje ventral al pubis se realizó una osteotomía del mismo y reposicionando al paciente en decúbito lateral izquierdo se abordó el ilion derecho para la realización de una osteotomía de ilion y osteosíntesis con placa específica para tornillos estándar de 3.5 mm de diámetro, los caudales divergentes y con un ángulo de ventroversión de 30 º (Porte vet, Francia). Después de realizar radiografías postquirúrgicas (imagen 4) se hospitalizó al animal con tratamiento analgésico (infusión continua fentanilo, ketamina, lidocaina) y antibiótico durante 24 horas. Posteriormente continuó en su domicilio con tratamiento antibiótico preventivo (amoxicilina y clavulánico) y antiinflamatorio (carprofeno) durante 10 días y reposo.

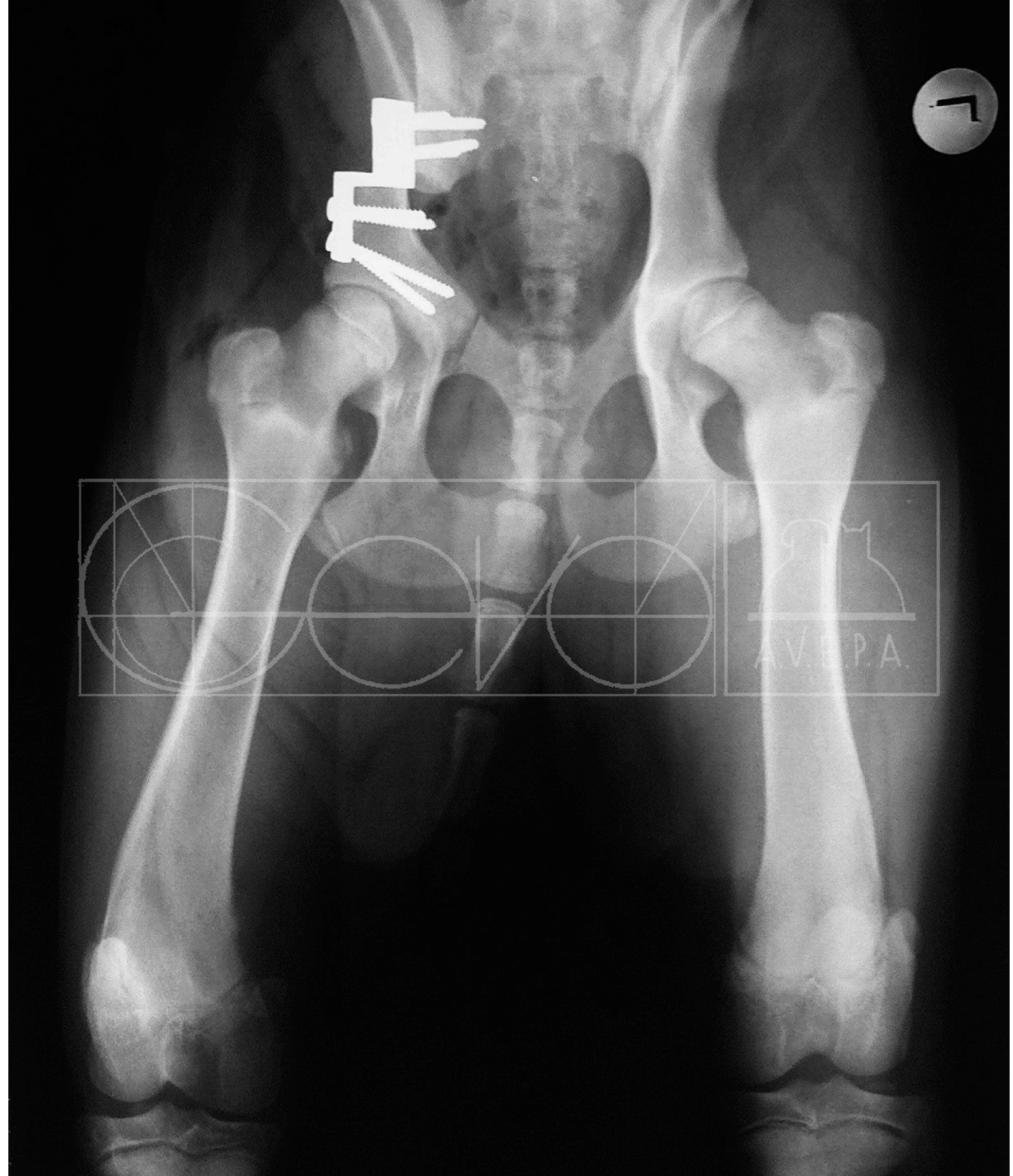

Imagen 4

DOBLE OSTEOTOMÍA PÉLVICA EN DOGO ALEMAN JOVEN

- Evolución: Se realizó una radiografía postoperatoria ventro-dorsal en posición extendida de la pelvis y el fémur a los diez días, coincidiendo con la retirada de la sutura, sin que se apreciaran modificaciones de la osteosíntesis. El animal mostró una mejoría en el apoyo pasando la cojera a grado 2 (escala de 1 a 5). A las seis semanas se tomaron radiografías de control en la misma proyección anterior (imagen 5) apreciándose una evolución satisfactoria con la presencia de callo óseo pero todavía no maduro. En este momento el animal ya no presentaba cojera alguna. A los 7 meses del postoperatorio (11 meses de edad del animal) se realizó una radiografía de control que muestra una unión madura de las osteotomías y una ausencia de signos radiográficos degenerativos en ambas articulaciones (imagen 6).

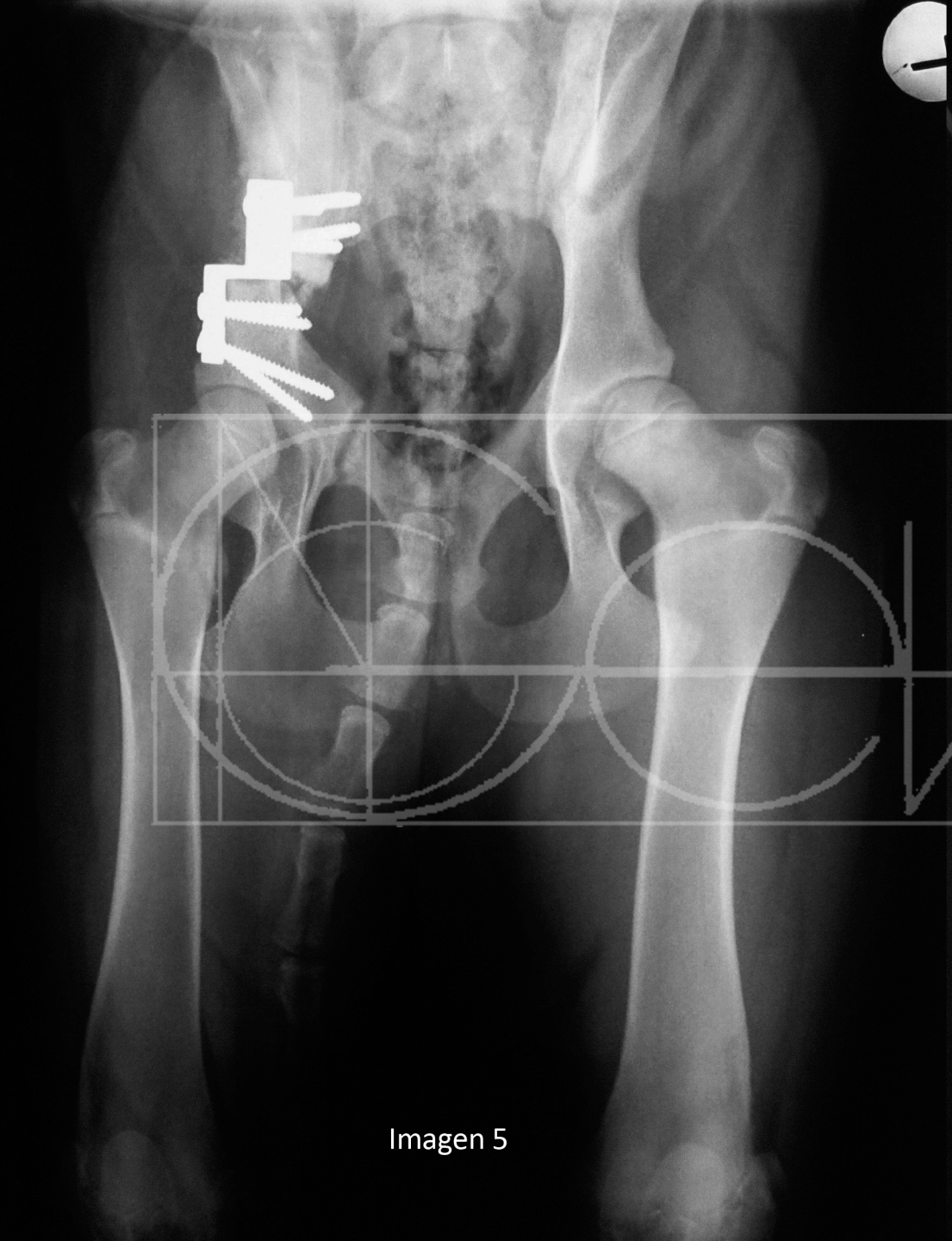

Imagen 5

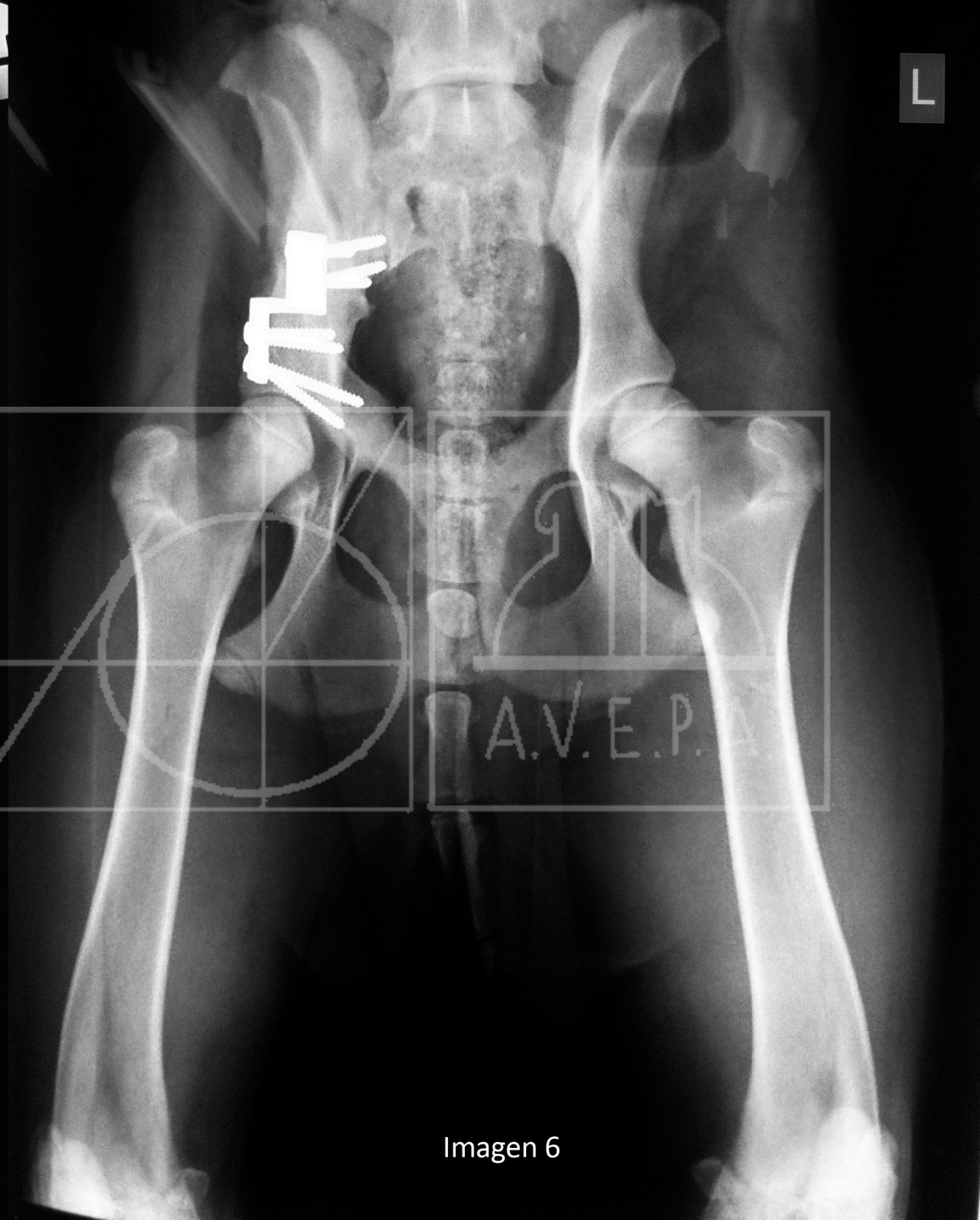

Imagen 6

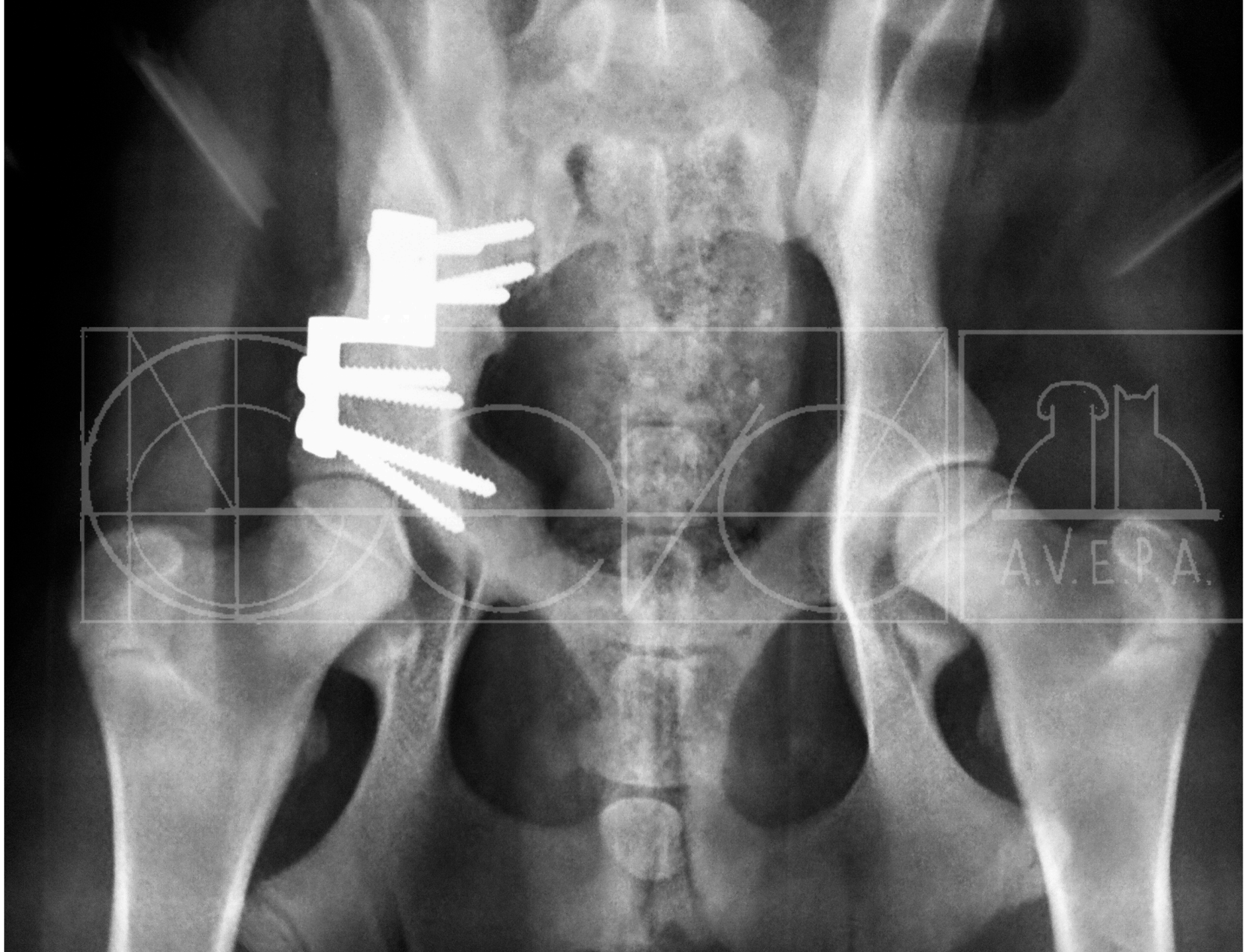
A.V.E.P.A.

DOBLE OSTEOTOMÍA PÉLVICA EN DOGO ALEMAN JOVEN

- ## Comentarios :

1. Diagnóstico e indicación quirúrgica: Las roturas del ligamento redondo de la cadera en animal joven pueden mostrar poco signos radiológicos y requerir radiografías en estrés (distracción) para mostrar la inestabilidad. Con el estudio de tomografía podemos evaluar el grado de degeneración ósea del borde acetabular dorsal progresivo que ya ocurre en sólo dos semanas de evolución. Por ello, en animal joven en desarrollo, los cambios degenerativos pueden ser muy acusados y entre las técnicas posibles esta la doble osteotomía pélvica para alcanzar una mayor ventro-versión y cobertura acetabular. Esta cirugía muestra menor morbilidad postoperatoria que la triple osteotomía pélvica y esta indicada en animal menor de 6 meses por la plasticidad ósea. Ofrece una estabilidad más duradera y segura que una sutura extracapsular o técnicas intraarticulares empleadas en luxaciones de cadera que pueden ir interfiriendo con el crecimiento dinámico óseo. Finalmente y aprovechando la intervención quirúrgica, si se realizara una artroscopia de cadera para confirmar el diagnóstico se tendría una mejor aproximación al problema confirmando la rotura y evaluando el cartílago. En este caso no lo realizamos.

2. Osteotomía de pubis: La ostectomía de pubis ha sido sustituida en este cachorro muy joven por osteotomía siendo esta más sencilla y rápida de realizar y permitiendo igualmente realizar la ventroversión si el animal es joven.

3. Osteosíntesis en ilion con placa: Hay diferentes opciones para la fijación siendo en este caso la elección de placa con tornillos estándar (para acercamiento de la placa progresivo al ángulo de rotación) divergentes con un ángulo, según el fabricante, de 30 grados, indicado para DOP (Dr. Haudiquet)

4. Radiografía a los 10 días: Se realiza una radiografía para detectar un aflojamiento prematuro del implante y corregir si fuera el caso que no lo fue.

5. Evolución a largo plazo : Otros casos no intervenidos de rotura de ligamento redondo en animales jóvenes de razas grandes y gigantes han mostrado una evolución muy desfavorable de esta patología por la presencia de acetábulo plano y subluxación persistente grave siendo la sustitución total de cadera o la artroplastia de escisión los únicos tratamientos posibles. En este caso una técnica empleada en muchas ocasiones para el tratamiento de la displasia de cadera al mejorar la ventroversión acetabular en animal muy joven muestra unos resultados satisfactorios a largo plazo para un problema traumático, siempre que el diagnóstico se realice de forma muy precoz. Para ello es importante la detección del signo de Ortolani muy evidente en el examen físico y la radiografía de estrés en distracción.